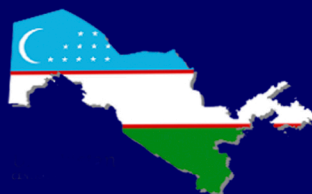


JCPM



Journal of clinical and preventive medicine

FERGHANA MEDICAL INSTITUTE OF PUBLIC HEALTH



eLIBRARY



№4

2024 y

ISSN 2181-3531

www.fjsti.uz

 /farjsti rasmiy

 /fjsti.uz

 /ferghana_medical_institute

 /fjstiuz





JCPM

Journal of clinical and preventive medicine

FERGHANA MEDICAL INSTITUTE OF PUBLIC HEALTH

Год основания – 2021

ISSN - 2181-3531

Свидетельство СМИ (Узбекистан): №01-07/3097

Входит в перечень ВАК РУз с 2023 года

Форма выпуска: электронная

Язык текста: русский, английский

4

2024

Фергана

ILMIY-TADQIQOT VO'LIMI / RESEARCH SECTION / НАУЧНО-ИССЛЕДОВАТЕЛЬСКИЙ РАЗДЕЛ

Расулов Р.Х., Гафаров Р.Р.

БИПОЛЯРНАЯ ЭНУКЛЕАЦИЯ ГИПЕРПЛАЗИИ ПРОСТАТЫ: ПЕРВЫЙ ОПЫТ САМАРКАНДСКОЙ ОБЛАСТИ..... 109-114

Рахимбаев А.А., Наджимитдинов Я.С.

ЭФФЕКТИВНОСТЬ ПРИМЕНЕНИЯ ЭКСТРАКОРПОРАЛЬНОЙ УДАРНО-ВОЛНОВОЙ ЛИТОТРИПСИИ В ЗАВИСИМОСТИ ОТ МИНЕРАЛЬНОГО СОСТАВА И ТВЕРДОСТИ КАМНЯ МОЧЕТОЧНИКА У ДЕТЕЙ...115-119

Рахимов Н.М., Наджимитдинов Я.С.

ЭКСТРАКОРПОРАЛЬНАЯ УДАРНО-ВОЛНОВАЯ ЛИТОТРИПСИЯ И УРЕТЕРОЛИТОТРИПСИЯ ПРИ КАМНЯХ ВЕРХНЕГО ОТДЕЛА МОЧЕТОЧНИКА У ДЕТЕЙ..... 120-123

Садриддинов Х.Н., Кариев С.С., Худойбердиев О.О., Кадилов И.И.

ИЗМЕНЕНИЯ СОСТАВА СПЕРМОПЛАЗМЫ ПРИ ХРОНИЧЕСКОМ АБАКТЕРИАЛЬНОМ ПРОСТАТИТЕ..... 124-127

Тилляшайхов М.Н., Болтаев М.И., Мирхамидов Д.Х.

ОТДАЛЕННЫЕ РЕЗУЛЬТАТЫ ТРАНСУРЕТРАЛЬНОЙ РЕЗЕКЦИИ МЫШЕЧНО-ИНВАЗИВНОГО РАКА МОЧЕВОГО ПУЗЫРЯ 128-131

Ходжиметов Т.А., Каххаров Д.У., Шавахабов Ш.Ш.

ВОЗМОЖНОСТЬ ВОССТАНОВЛЕНИЯ СПОНТАННОГО МОЧЕИСПУСКАНИЯ У ЖЕНЩИН С ДИАБЕТИЧЕСКОЙ ЦИСТОПАТИЕЙ ОСЛОЖНЕННОЙ ПОЛНОЙ ЗАДЕРЖКИ МОЧИ..... 132-135

Юлдашев Ж.М., Гиясов Ш.И., Туйгунов Л.Х., Бахромов У.Ф., Мухтаров Ш.Т.

ОЦЕНКА КАЧЕСТВА ЭЯКУЛЯТА ПРИ МУЖСКОМ БЕСПЛОДИИ В ЗАВИСИМОСТИ ОТ КЛИНИЧЕСКОЙ СТЕПЕНИ ВАРИКОЦЕЛЕ, ОДНОСТОРОННОСТИ ИЛИ ДВУСТОРОННОСТИ ЗАБОЛЕВАНИЯ..... 136-140

KO'RIB SHIQISH VA NASHR QILISH VO'LIMI / REVIEW AND PUBLICATION/ОБЗОРНО-ПУБЛИКАЦИОННЫЙ РАЗДЕЛ

Бахадирханов М.М., Мухтаров Ш.Т., Акилов Ф.А., Хасанов Р.Р., Салимов И.Дж, Нуриддинов Х.З.

СОВРЕМЕННОЕ СОСТОЯНИЕ ХИРУРГИИ СТРИКТУР УРЕТРЫ..... 141-149

Махмудов А.Т., Рихсибоев Ж.Р., Наджимитдинов Я.С., Алиев С.У., Тулабоев А.К., Шавахабов Ш.Ш., Акилов Ф.А.

ОПРОСНИКИ ДЛЯ ДИАГНОСТИКИ ПРЕЖДЕВРЕМЕННОЙ ЭЯКУЛЯЦИИ..... 150-161

Наджимитдинов Я.С., Касымов С.С., Закиров Х.К., Насиров Ф.Р.

СОВРЕМЕННЫЕ ПОДХОДЫ В ЛЕЧЕНИИ РУБЦОВОЙ ДЕФОРМАЦИИ ПРОСТАТИЧЕСКОЙ ЧАСТИ УРЕТРЫ И ШЕЙКИ МОЧЕВОГО ПУЗЫРЯ..... 162-168

Худайбергенов У.А., Оллаёров А.А., Шомаруфов А.Б., Касимов С.С.

ТРАНСРЕКТАЛЬНАЯ БИОПСИЯ ПРЕДСТАТЕЛЬНОЙ ЖЕЛЕЗЫ: ЭТО НАШЕ ПРОШЛОЕ, НАСТОЯЩЕЕ И БУДУЩЕЕ?..... 169-173

AMALIYOTDAN KLINIK HOLAT / A CLINICAL CASE FROM PRACTICE / КЛИНИЧЕСКИЙ СЛУЧАЙ ИЗ ПРАКТИКИ

Аллазов С.А.

ТЕСТОМЕТРИЯ В УРОЛОГИЧЕСКОЙ ПРАКТИКЕ..... 174-180

TAJRIBA ALMASHISH / EXCHANGE OF EXPERIENCE/ОБМЕН ОПЫТОМ

Khudayberdiev Kh.B., Mukhtarov Sh.T., Soliev T.Kh.

CHALLENGES IN EARLY DIAGNOSIS OF UROLOGICAL DISEASES..... 181-188

Шомаруфов А.Б., Гиясов Ш.И., Абдусатаров А.У.

ЗНАЧЕНИЕ МУЛЬТИПАРАМЕТРИЧЕСКОЙ МАГНИТНО-РЕЗОНАНСНОЙ ТОМОГРАФИИ (МП-МРТ) В ДИАГНОСТИКЕ РАКА ПРЕДСТАТЕЛЬНОЙ ЖЕЛЕЗЫ..... 189-193

ЗНАЧЕНИЕ МУЛЬТИПАРАМЕТРИЧЕСКОЙ МАГНИТНО-РЕЗОНАНСНОЙ ТОМОГРАФИИ (МП-МРТ) В ДИАГНОСТИКЕ РАКА ПРЕДСТАТЕЛЬНОЙ ЖЕЛЕЗЫ

А.Б.Шомаруфов., Ш.И.Гиясов., А.У.Абдусатаров.

Ташкентская медицинская академия.

Для цитирования: © Шомаруфов А.Б., Гиясов Ш.И., Абдусатаров А.У.

ЗНАЧЕНИЕ МУЛЬТИПАРАМЕТРИЧЕСКОЙ МАГНИТНО-РЕЗОНАНСНОЙ ТОМОГРАФИИ (мп-МРТ) В ДИАГНОСТИКЕ РАКА ПРЕДСТАТЕЛЬНОЙ ЖЕЛЕЗЫ.ЖКМП.-2024.-Т.4.-№4.-С

Поступила: 03.09.2024

Одобрена: 18.09.2024

Принята к печати: 03.10.2024

Аннотация: Проанализировали роль мультипараметрической магнитно-резонансной томографии (мп-МРТ) простаты в диагностике рака предстательной железы (РПЖ). Магнитно-резонансная томография (МРТ) все шире входит в практику как объективный, высокоэффективный метод исследования. По мнению многих авторов МРТ, обладающую высокой мягкотканой контрастностью, следует включать в диагностический комплекс исследований предстательной железы (ПЖ) в качестве обязательного метода. По данным литературы мп-МРТ у пациентов с РПЖ обладает большим преимуществом по сравнению с другими клиническими и лучевыми методами диагностики в определении локализации, истинных размеров опухоли и степени ее агрессивности. Многие авторы считают, что мп-МРТ ПЖ также необходимо проводить пациентам с отрицательными результатами биопсии (как первично, так и неоднократно) и/или с высоким или подозрительно умеренно высоким уровнем простатспецифического антигена (ПСА) (с уровнем находящемся в «серой» зоне, т.е. 4–10 нг/мл). Однако мп-МРТ ПЖ после отрицательного результата первичной или вторичной биопсии предпочтительно выполнить по крайней мере через 4 недели во избежание получения артефактов, поскольку сигнал от кровоизлияний в железе аналогичен сигналу от контрастного вещества.

Ключевые слова: мультипараметрической магнитно-резонансной томография, биопсия простаты; рак предстательной железы.

MULTIPARAMETRIK MAGNITI-REZONANS TOMORAFIYASI (mp-MRI) PROSTATTA BEZASI SARTONI DIAGNOZIDAGI AHAMIYATI

A.B.Shomarufov., Sh.I.Giyasov., A.U.Abdusatarov.

Toshkent tibbiyot akademiyasi.

Izoh: © Shomarufov A.B., Giyasov Sh.I., Abdusatarov A.U.

MULTIPARAMETRIK MAGNITI-REZONANS TOMORAFIYASI (MP-MRI) PROSTATTA BEZASI SARTONI DIAGNOZIDAGI AHAMIYATI. KPTJ.-2024-N.4.-№4-M

Qabul qilindi: 03.09.2024

Ko'rib chiqildi: 18.09.2024

Nashrga tayyorlandi: 03.10.2024

Annotatsiya: Biz prostata saratoni (PCa) tashxisida prostata bezining multiparametrik magnit-rezonans tomografiyasining (mp-MRT) rolini tahlil qildik. Magnit-rezonans tomografiya (MRT) ob'ektiv, yuqori samarali tadqiqot usuli sifatida amaliyotga tobora ko'proq kirib bormoqda. Ko'pgina mualliflarning fikriga ko'ra, yuqori yumshoq to'qimalar kontrastiga ega bo'lgan MRT majburiy usul sifatida prostata bezi tadqiqotlarining diagnostika majmuasiga kiritilishi kerak. Adabiyotlarga ko'ra, prostata saratoni bilan og'rikan bemorlarda mp-MRT o'simtaning joylashishini, haqiqiy hajmini va uning tajovuzkorlik darajasini aniqlashda boshqa klinik va rentgenologik diagnostika usullaridan katta afzalliklarga ega. Ko'pgina mualliflarning fikriga ko'ra, prostata bezining mp-MRTsi biopsiyalari salbiy bo'lgan (dastlabki va takroriy) va/yoki prostata o'ziga xos antigeni (PSA) yuqori yoki shubhali darajada yuqori bo'lgan ("kulrang" zonada bo'lgan bemorlarda ham o'tkazilishi kerak, ya'ni 4-10 ng/ml). Biroq, birlamchi yoki ikkilamchi biopsiyaning salbiy natijasi bo'lganidan keyin prostata mp-MRT tadqiqotini artefaktlarning oldini olish uchun kamida 4 hafta o'tgach amalga oshiriladi, chunki bezdagi qon ketish signali kontrast moddaning signaliga o'xshaydi.

Kalit so'zlar: multiparametrik magnit-rezonans tomografiyasi, prostata biopsiyasi, prostata saratoni.

THE VALUE OF MULTIPARAMETRIC MAGNETIC RESONANCE IMAGING (MP-MRI) IN THE DIAGNOSIS OF PROSTATE CANCER

Shomarufov A.B., Giyasov Sh.I., Abdusatarov A.U.

Tashkent Medical Academy.

For situation: © Shomarufov A.B., Giyasov Sh.I., Abdusatarov A.U.

THE VALUE OF MULTIPARAMETRIC MAGNETIC RESONANCE IMAGING (MP-MRI) IN THE DIAGNOSIS OF PROSTATE CANCER.JCPM.-2024.P.4.№4-A

Received: 03.09.2024

Revised: 18.09.2024

Accepted: 03.10.2024

Annotation: In this review, we analyzed the role of multiparametric magnetic resonance imaging (mp-MRI) of the prostate in the diagnosis of prostate cancer (prostate cancer). Magnetic resonance imaging (MRI) is increasingly being implemented as an objective, highly effective research method. According to many authors, MRI, which has a high soft-tissue contrast, should be included in the diagnostic complex of prostate studies as a mandatory method. According to the literature, mp-MRI in patients with prostate cancer has a great advantage over other clinical and radiation diagnostic methods in determining the localization, true size of the tumor, and the degree of its aggressiveness. Many authors believe that mp-MRI of the prostate should also be performed in patients with negative biopsy results (both initially and repeatedly) or with high or suspiciously moderately high levels of prostate-specific antigen (PSA) (with a level in the "gray" zone, i.e. 4-10 ng/ml). However, mp-MRI of the prostate after a negative result of a primary or secondary biopsy is preferably performed at least 4 weeks later in order to avoid obtaining artifacts, since the signal from hemorrhages in the prostate is similar to the signal from a contrast agent.

Keywords: multiparametric magnetic resonance imaging; prostate biopsy; prostate cancer.

Исторически, в начале, МРТ простаты основывалась на морфологической оценке с использованием T1 и T2 взвешенных импульсных серий, и их роль была в градации локального стадирования пациентов с доказанным раком простаты. Однако данный метод был лимитирован в разграничении доброкачественной ткани и клинически незначимого рака (КНЗРПЖ) от клинически значимого рака (КЗРПЖ) [1]. Впоследствии мп-МРТ стала входить в практику как объективный, высокоэффективный метод исследования. По мнению многих авторов МРТ, обладающую высокой мягкотканой контрастностью, следует включать в качестве обязательного метода в диагностический комплекс исследований предстательной железы. Эта технология даёт возможность: 1) улучшать обнаружение КНЗРПЖ; 2) повышает уверенность в выявлении доброкачественных заболеваний и дремлющих злокачественных новообразований, которые вряд ли могут вызвать заболеваемость в течение жизни мужчины [2 – 6].

По данным литературы мп-МРТ у пациентов с РПЖ обладает большим преимуществом по сравнению с другими клиническими и лучевыми методами диагностики в определении локализации, истинных размеров опухоли и степени ее агрессивности [6]. Считается, что мп-МРТ предстательной железы необходимо проводить пациентам с отрицательными результатами биопсии (как первично, так и неоднократно) и / или с подозрительно «умеренно» высоким уровнем ПСА, находящимся в так называемой «серой» зоне (4 – 10 нг/мл). Однако, необходимо учитывать, что не всем пациентам с высокими показателями ПСА показано выполнение мп-МРТ, так как ПСА может повышаться при воспалительных заболеваниях ПЖ и при ГПЖ [7]. Также при выполнении мп-МРТ простаты после отрицательного результата первичной или вторичной биопсии в раннем постбиопсийном периоде возникают сложности в качественной диагностике РПЖ, поскольку сигнал от кровоизлияний в железе

аналогичен сигналу от контрастного вещества [8]. По данным литературы частота обнаружения РПЖ при выполнении стандартной трансректальной биопсии под ТРУЗИ контролем из 10 – 12 точек колеблется от 31% до 42% и число ложноотрицательных результатов остаётся чрезмерно высоким (до 40% случаев) [9 – 10]. Следовательно, высока вероятность пропустить КЗРПЖ. При ложноотрицательных результатах в последующем возникает необходимость выполнения повторных биопсий ПЖ. Внедрение в клиническую практику мп-МРТ и с использованием её данных выполнение прицельной биопсии могут существенно повысить выявляемость РПЖ среднего и высокого риска как при первичной биопсии, так и при повторной и третичной [11 – 12].

Также мп-МРТ используется для обнаружения подозрительных участков и более точного подтверждения диагноза с помощью таргетной биопсии (ТБ) [13]. В большинстве последних исследований показано применение мп-МРТ и Fusion биопсии для обнаружения и локализации клинически незначимого рака предстательной железы (КНЗРПЖ) у пациентов, ранее не подверженных биопсии [14 – 22].

По сравнению с традиционной биопсией ПЖ под ТРУЗИ контролем (ТРУЗИБП), Fusion биопсия, как сообщается, уменьшает обнаружение КНЗРПЖ при увеличении обнаружения КЗРПЖ [23 – 25]. Fusion биопсия даёт возможность проводить выборочную локализационную процедуру для выявления КЗРПЖ и при этом использовать меньшее количество вколов. Это приводит к улучшению диагностики РПЖ у мужчин с подозрением на него. Исследования показывают, что если при мп-МРТ не было выявлено подозрительных очагов в ПЖ, то немедленного выполнения ТРУЗИБП можно безопасно избежать [26 – 27]. Многочисленные одно — и многоцентровые рандомизированные исследования подтвердили превосходство мп-МРТ и Fusion биопсии (МРБП) над ТРУЗИБП [14 – 19].

Аналогичные результаты были получены в ходе исследования PIVOT, хотя при значительно более высоких показателях общей смертности к 10 годам в основном из-за плохого отбора пациентов [28]. Все эти данные, по мнению многих авторов, подтверждают показания к активному наблюдению (АН) всех мужчин с раком низкого риска независимо от степени РПЖ при первичной биопсии. Более того, активное повсеместное внедрение такого метода исследования, как мп-МРТ может повысить достоверность расширения показаний к АН для всех мужчин с низким риском. Было показано, что первоначальное отрицательное значение мп-МРТ в начале АН уменьшает количество ошибочно классифицированных РПЖ [29]. Мужчины с низким риском и с отрицательной мп-МРТ могут иметь действительно благоприятный исход при АН независимо от степени выявления рака при биопсии внутри «низкой степени злокачественности» [30, 31, 32].

Но, диагноз РПЖ выставляется только после биопсии ПЖ. При этом, комбинированная биопсия (систематическая + таргетная) превосходит по выявлению РПЖ выполненную только таргетную и только систематическую биопсий [33,34,35]. Согласно данным многоцентровых исследований PROMIS и PRECISION биопсию предпочтительно выполнять при выявлении риска 3 –5 степени по PIRADS-v 2.0 по данным мп-МРТ [36]. На основании вышеуказанных данных становится ясно, что значимость мп-МРТ в диагностике РПЖ растёт с каждым годом. Мп-МРТ следует выполнять у пациентов с умеренно высокими показателями ПСА (4 – 10 нг/мл), а также у пациентов с отрицательными результатами первичной мультифокальной биопсии простаты, при наличии высоких уровней ПСА (> 4 нг/мл), у пациентов с небольшим объёмом ПЖ (<60 мл). Также необходимы дальнейшие исследования для уточнения преимуществ Fusion биопсии над рутинной биопсией под ТРУЗИ контролем.

СПИСОК ИСПОЛЬЗОВАННОЙ ЛИТЕРАТУРЫ:

- Loeb S, Bjurlin MA, Nicholson J, et al. Overdiagnosis and overtreatment of prostate cancer. *Eur Urol* 2014; 65:1046-55.
- Hricak H., Choyke P. L., Eberhardt S. C. et al. Imaging prostate cancer: a multidisciplinary perspective. *Radiology* 2007;243(1):28–53.
- Futterer J. J., Heijmink S. W., Spermon J. R. Imaging the male reproductive tract: current trends and future directions. *Radiol Clin North Am* 2008;46(1):133–47.
- Futterer J. J., Heijmink S. W. Carcinoma, prostate. In: Baert A. L. (ed.) *Encyclopedia of diagnostic imaging*. Berlin, Heidelberg, New York: Springer-Verlag, 2008. Vol. 1. Pp. 283–7.
- Burgener F.A., Meyers S.P. et al. *Differential diagnosis in magnetic resonance imaging*. - Thieme, 2002.
- А.С.Коробкин, М. А. Шария, Г. А. Восканян, А. З. Винаров. Мультипараметрическая магнитно-резонансная томография в диагностике рака предстательной железы. андрология и генитальная хирургия, 2015, №1. С.53-61.
- Wagaskar, V.G., et al. A 4K score/MRI-based nomogram for predicting prostate cancer, clinically significant prostate cancer, and unfavorable prostate cancer. *Cancer Rep (Hoboken)*, 2021. 4: e1357. <https://pubmed.ncbi.nlm.nih.gov/33661541/>
- Долгушин Б.И., Тюрин И.Е., Лукьянченко А.Б. и др. Стандарты РКТ и МРТ-исследований с внутривенным контрастированием в онкологии. - М.: РАМН им. Блохина, 2011- С.23-27.
- Hong C.W., Amalou H., Xu S., и др. / Prostate biopsy for the interventional radiologist // *Journal of Vascular and Interventional Radiology*. - 2014. - №25. - С. 675–84. [doi:10.1016/j.jvir.2013.12.568](https://doi.org/10.1016/j.jvir.2013.12.568)
- Meiers I., Bostwick D.G. / Prostate cancer: Optimal tissue processing for diagnosis and prognosis // *Pathology Case Reviews*. - 2014. - №19. - С.118– 35. [doi:10.1097/PCR.000000000000034](https://doi.org/10.1097/PCR.000000000000034)
- Pokorny M.R., De Rooij M., Duncan E., и др. / Prospective study of diagnostic accuracy comparing prostate cancer detection by transrectal ultrasound-guided biopsy versus magnetic resonance (MR) imaging with subsequent mr-guided biopsy in men without previous prostate biopsies // *Euroean Urology*. - 2014. - №66. - С. 22–9. [doi:10.1016/j.eururo.2014.03.002](https://doi.org/10.1016/j.eururo.2014.03.002)

12. Bjurlin M.A., Meng X., LeNobin J., и др. / Optimization of prostate biopsy: The role of magnetic resonance imaging targeted biopsy in detection, localization and risk assessment // Journal of Urology. - 2014. - №3. - С. 648-658. doi:10.1016/j.juro.2014.03.117-naïve patients. BJU Int 2018; 121:53-60.
13. Bonekamp D, Jacobs MA, El-Khouli R, Stoianovici D, Macura KJ. Advancements in MR imaging of the prostate: from diagnosis to interventions. Radiographics 2011; 31:677-703.
14. Ahmed HU, El-Shater Bosaily A, Brown LC, et al. Diagnostic accuracy of multi-parametric MRI and TRUS biopsy in prostate cancer (PROMIS): a paired validating confirmatory study. Lancet 2017; 389:815-22.
15. Kasivisvanathan V, Rannikko AS, Borghi M, et al. MRI-targeted or standard biopsy for prostate-cancer diagnosis. N Engl J Med 2018; 378:1767-77.
16. Pokorny MR, de Rooij M, Duncan E, et al. Prospective study of diagnostic accuracy comparing prostate cancer detection by transrectal ultrasound-guided biopsy versus magnetic resonance (MR) imaging with subsequent MR-guided biopsy in men without previous prostate biopsies. Eur Urol 2014; 66:22-9.
17. Castellucci R, Linares Quevedo AI, Sanchez Gomez FJ, et al. Prospective nonrandomized study of diagnostic accuracy comparing prostate cancer detection by transrectal ultrasound-guided biopsy to magnetic resonance imaging with subsequent MRI-guided biopsy in biopsy-naïve patients. Minerva Urol Nefrol 2017; 69:589-95.
18. Siddiqui MM, Rais-Bahrami S, Turkbey B, et al. Comparison of MR/ultrasound fusion-guided biopsy with ultrasound-guided biopsy for the diagnosis of prostate cancer. JAMA 2015; 313:390-7.
19. Tonttila PP, Lantto J, Paakko E, et al. Prebiopsy multiparametric magnetic resonance imaging for prostate cancer diagnosis in biopsy-naïve men with suspected prostate cancer based on elevated prostate-specific antigen values: results from a randomized prospective blinded controlled trial. Eur Urol 2016; 69:419-25.
20. Hansen NL, Barrett T, Kesch C, et al. Multicentre evaluation of magnetic resonance imaging supported transperineal prostate biopsy in biopsy-naïve men with suspicion of prostate cancer. BJU Int 2018; 122:40-9.
21. Panebianco V, Barchetti F, Sciarra A, et al. Multiparametric magnetic resonance imaging vs. standard care in men being evaluated for prostate cancer: a randomized study. Urol Oncol 2015; 33:17.e11-1.
22. Porpiglia F, Manfredi M, Mele F, et al. Diagnostic pathway with multiparametric magnetic resonance imaging versus standard pathway: results from a randomized prospective study in biopsy-naïve patients with suspected prostate cancer. Eur Urol 2017; 72:282-8.
23. Turkbey B, Brown AM, Sankineni S, Wood BJ, Pinto PA, Choyke PL. Multiparametric prostate magnetic resonance imaging in the evaluation of prostate cancer. CA Cancer J Clin 2016; 66:326-36.
24. Venderink W, van Luijckelaar A, Bomers JG, et al. Results of targeted biopsy in men with magnetic resonance imaging lesions classified equivocal, likely or highly likely to be clinically significant prostate cancer. Eur Urol 2018; 73:353-60.
25. Stabile A, Giganti F, Emberton M, Moore CM. MRI in prostate cancer diagnosis: do we need to add standard sampling? A review of the last 5 years. Prostate Cancer Prostatic Dis. In press. <https://doi.org/10.1038/s41391-018-0071-8>.
26. Moldovan PC, Van den Broeck T, Sylvester R, et al. What is the negative predictive value of multiparametric magnetic resonance imaging in excluding prostate cancer at biopsy? A systematic review and meta-analysis from the European Association of Urology Prostate Cancer Guidelines Panel. Eur Urol 2017; 72:250-66. EUROPEAN UROLOGY 75(2019) 570 - 578.
27. Panebianco V, Barchetti G, Simone G, et al. Negative multiparametric magnetic resonance imaging for prostate cancer: what's next? Eur Urol 2018; 74:48-54.
28. Anastasi G, Subba E, Pappalardo R, Macchione L, Ricotta G, Muscarà G, Lembo F, Magno C. Transrectal ultrasound (TRUS) guided prostate biopsy: Three different types of local anesthesia. Archivio Italiano Di Urologia, Andrologia: Organo Ufficiale [Di] Societa Italiana Di Ecografia Urologica E Nefrologica [Arch Ital Urol Androl] 2016 Dec 30; Vol. 88 (4), pp. 308-310.
29. Du J, Johnston J, Studd R. Does waiting after periprostatic nerve block reduce pain during transrectal ultrasound-guided prostate biopsy? A randomized controlled trial. ANZ Journal Of Surgery [ANZ J Surg] 2017 Apr; Vol. 87 (4), pp. 262-265.
30. Bul M, Zhu X, Valdagni R, et al. Active surveillance for low-risk prostate cancer worldwide: the PRIAS study. Eur Urol 2013; 63:597-603.

31. Pietro Pepe, Antonio Garufi, Giandomenico Priolo, Michele Pennisi. Can MRI/TRUS fusion targeted biopsy replace saturation prostate biopsy in the reevaluation of men in active surveillance? *World J Urol* (2016) 34:1249–1253.
32. Carmen Maccagnano Vincenzo Scattoni, Marco Roscigno, Marco Rabera, Diego Angiolilli Francesco Montorsi, Patrizio Rigatti. Anaesthesia in Transrectal Prostate Biopsy: Which Is the Most Effective Technique? *Italy Urol Int* 2011;87:1–13 [DOI: 10.1159/000327827](https://doi.org/10.1159/000327827)
33. Borkowetz A, Hadaschik B, Platzek I, et al. Prospective comparison of transperineal magnetic resonance imaging/ultrasonography fusion biopsy and transrectal systematic biopsy in biopsy
34. Fourcade A, Payrard C, Tissot V, et al. The combination of targeted and systematic prostate biopsies is the best protocol for the detection of clinically significant prostate cancer. *Scand J Urol* 2018; 52:174-9.
35. Zhang Q, Wang W, Zhang B, et al. Comparison of free-hand transperineal mpMRI/TRUS fusion-guided biopsy with transperineal 12-core systematic biopsy for the diagnosis of prostate cancer: a single-center prospective study in China. *Int Urol Nephrol* 2017; 49:439-48.
36. Marloes van der Leest, Erik Cornel, Bas Israë'l, Rianne Hendriks, Anwar R. Padhani, et al. Head-to-head Comparison of Transrectal Ultrasound-guided Prostate Biopsy Versus Multiparametric Prostate Resonance Imaging with Subsequent Magnetic Resonance-guided Biopsy in Biopsy-naïve Men with Elevated Prostate-specific Antigen: A Large Prospective Multicenter Clinical Study. *European Urology* 75 (2019) 570 – 578.