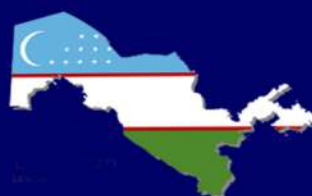

# JICPM



*Journal of clinical and preventive medicine*

**FERGHANA MEDICAL INSTITUTE OF PUBLIC HEALTH**



**eLIBRARY**

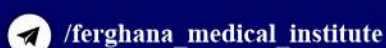


№4

2025 y

ISSN 2181-3531

[www.fjsti.uz](http://www.fjsti.uz)





# JCPM

*Journal of clinical and preventive medicine*

**FERGHANA MEDICAL INSTITUTE OF PUBLIC HEALTH**

Год основания – 2021

ISSN - 2181-3531

Свидетельство СМИ (Узбекистан): №01-07/3097

Входит в перечень ВАК РУз с 2022 года

Форма выпуска: электронная

Язык текста: русский, английский

4

---

2025

Фергана

# “JOURNAL OF CLINICAL AND PREVENTIVE MEDICINE”

(“Журнал клинической и профилактической медицины”)

НАУЧНЫЙ ЖУРНАЛ

РЕДАКЦИОННАЯ КОЛЛЕГИЯ

Главный редактор: СИДИКОВ АКМАЛ АБДИКАХАРОВИЧ - д.м.н., профессор

Заместитель главного редактора: КАДИРОВА МУНИРА РАСУЛОВНА - д.п.н., профессор

Ответственный секретарь: ВАЛИТОВ ЭЛЬЁР АКИМОВИЧ

2025. №4

РЕДАКЦИОННАЯ КОЛЛЕГИЯ

**Ф.Ю.Юлдашов** - доктор медицинских наук, профессор

**Е.С.Богомолва** - Приволжский исследовательский медицинский университет проректор, д.м.н., профессор

**С.Т.Ибодзода** - проректор ТДТУ, д.м.н., профессор

**А.А.Сухинин** - заведующий кафедрой оперативной хирургии и топографической анатомии, кандидат медицинских наук, доцент (КубГМУ)

**И.Л.Привалова** - д.м.н., профессор

**Г.М.Гулзода** - ректор Таджикского государственного медицинского университета, д.м.н., профессор

**Ахмад Манзур** - Индия, профессор

**Г.И.Шайхова** - д.м.н., профессор

**Н.Б.Комилов** - д.п.н., профессор

**Н.Х.Фаттахов** - д.м.н., доцент

**Н.О.Ахмадалиева** - д.м.н., доцент

**О.Е.Гузик** - заведующий кафедрой гигиены и медицины экологии Белорусской медицинской академии, д.м.н., доцент

**Р. Шерматов** - кандидат медицинских наук, доцент

**И.Г.Тарутин** - д.м.н., профессор (Беларусь)

**С.Саторов** - профессор кафедры микробиологии, иммунологии и вирусологии ТГМУ Абу Али ибн Сина (Таджикистан)

**А.Р.Мурадимова** - кандидат медицинских наук, доцент

**С.П.Рубникович** - Ректор Белорусского государственного университета, д.м.н., профессор

**Б.Б.Мирзаев** - д.м.н., профессор

**Г.Н.Раимов** - д.м.н., профессор

**Е.М.Гаин** - проректор Белорусской медицинской академии, д.м.н., профессор

**А.А.Сухинин** - Заведующий кафедрой оперативной хирургии и топографической анатомии, кандидат медицинских наук, доцент (КубГМУ)

**Д.Н.Колобец** - БелМОПО, д.м.н., профессор Халафлы Навруз Гызы Хатира-Азербайджанский медицинский

университет доцент кафедры эпидемиологии, кандидат медицинских наук

**Э.А.Валчук** - профессор кафедры Белорусской медицинской академии последипломного образования

**А.Н.Чиканов** - д.м.н., профессор (Беларусь)

**И.Н.Мороз** - д.м.н., профессор (Беларусь)

**В.И.Лазаренко** - Ректор Курского ГМУ, доктор медицинских наук, профессор

**Г.С.Маль** - Заведующий кафедрой фармакологии Курского государственного университета, д.м.н.

**В.Т.Минченян** - д.м.н., профессор

**Д.Хасилова** - доктор философии в медицинских науках (США)

**Ф.Х.Расулов** - кандидат медицинских наук, доцент

**Ш.С.Шоимова** - кандидат психологических наук, доцент (ТПИИ)

**Т.З.Хамрокулов** - кандидат медицинских наук, доцент

Подготовили к публикации: Э.А.Валитов - Руководитель центра информационных технологий



FARG'ONA JAMOAT SALOMATLIGI TIBBIYOT INSTITUTI

ФЕРГАНСКИЙ МЕДИЦИНСКИЙ ИНСТИТУТ ОБЩЕСТВЕННОГО ЗДОРОВЬЯ

# “JOURNAL OF CLINICAL AND PREVENTIVE MEDICINE”

(“Журнал клинической и профилактической медицины”)

SCIENTIFIC JOURNAL

EDITORIAL BOARD

Editor-in-chief: AKMAL ABDUKAKHAROVICH SIDIKOV - d.m.s., professor

Deputy Editor-in-Chief: KADIROVA MUNIRA RASULOVA - DSc., professor

Executive Secretary: ELYOR AKIMOVICH VALITOV

2025. №4

## EDITORIAL BOARD

**F.Y.Yuldashov** - Doctor of Medical Sciences, Professor

**E.S.Bogomolova** - Volga Research Medical University Vice-Rector, Doctor of Medical Sciences, Professor

**S.T.Ibodzoda** - Vice-Rector of TDTU, Doctor of Medical Sciences, Professor

**A.A.Sukhinin** - Head of the Department of Operative Surgery and Topographic Anatomy, Candidate of Medical Sciences, Associate Professor (KubSMU)

**I.L.Privalova** - Doctor of Medical Sciences, Professor

**G.M.Gulzoda** - Rector of the Tajik State Medical University, Doctor of Medical Sciences, Professor

**Ahmad Manzoor** - India, Professor

**G.I.Shaikhova** - Doctor of Medical Sciences, Professor

**N.B.Komilov** - Doctor of Pedagogical Sciences, Professor

**N.X.Fattakhov** - Doctor of Medical Sciences, Associate Professor

**N.O.Akhmadaliev** - Doctor of Medical Sciences, Associate Professor

**O.E.Guzik** - Head of the Department of Hygiene and Medical Ecology of the Belarusian Medical Academy, Doctor of Medical Sciences, Associate Professor

**R.Shermatov** - Candidate of Medical Sciences, Associate Professor

**I.G.Tarutin (Belarus)** - Doctor of Medical Sciences, Professor

**S.Satorov** - Professor of the Department of Microbiology, Immunology and Virology of TSMU Abu Ali ibn Sina (Tajikistan)

**A.R.Muradimova** - Candidate of Medical Sciences, Associate Professor

**S.P.Rubnikov** - Rector of the Belarusian State University, Doctor of Medical Sciences, Professor

**B.B.Mirzaev** - Doctor of Medical Sciences, Professor

**G.N.Raimov** - Doctor of Medical Sciences, Professor

**E.M.Gain** - Vice-rector of the Belarusian Medical Academy, Doctor of Medical Sciences, Professor

**A.A.Sukhinin** - Head of the Department of Operative Surgery and Topographic Anatomy, Candidate of Medical Sciences, Associate Professor (KubSMU)

**D.N.Kolobets** - BelMOPO, Doctor of Medical Sciences, Professor

**Khalafiy Navruz Gizi Khatira** - Azerbaijan Medical University Associate Professor of the Department of Epidemiology, Candidate of Medical Sciences

**E.A.Valchuk** - Professor of the Department of the Belarusian Medical Academy of Postgraduate Education

**A.N.Chikanov** - Doctor of Medical Sciences, Professor (Belarus)

**I.N.Moroz** - Doctor of Medical Sciences, Professor (Belarus)

**V.I.Lazarenko** - Rector of Kursk State Medical University, Doctor of Medical Sciences, Professor

**G.S.Mal** - Head of the Department of Pharmacology of Kursk State University, Doctor of Medical Sciences

**V.T.Minchenyan** - Doctor of Medical Sciences, Professor

**D.Khasilova** - Ph.D. in Medical Sciences, (USA)

**F.X.Rasulov** - Candidate of Medical Sciences, Associate Professor

**Sh.S.Shoimova** - Candidate of Psychological Sciences, Associate Professor (TPMI)

**T.Z.Khamrokulov** - Candidate of Medical Sciences, Associate Professor

Prepared for publication: E.A.Valitov - Head of Information Technology Center



*Abbosov Sh.A., Makhmudov A.T., Tulaboev A.K., Aliyev S.U., Shavakhabov Sh.Sh., Akilov F.A.*

CROSS-CULTURAL ADAPTATION AND ETHICAL CONSIDERATIONS OF THE INTERNATIONAL INDEX OF ERECTILE FUNCTION IN UZBEKISTAN: A METHODOLOGICAL REVIEW.....171-178

*Бабоева Ш.А., Акилов Ф.А., Мухтаров Ш.Т., Худайбердиев Х.Б., Джамилов Дж. Дж., Шомаруфов А.Б.*

РОЛЬ ESBV-ПРОДУЦИРУЮЩИХ ЭНТЕРОБАКТЕРИЙ В РАЗВИТИИ УРОСЕПСИСА У БЕРЕМЕННЫХ... 179-186

*Джамилов Дж. Дж., Акилов Ф.А., Мухтаров Ш.Т., Худайбердиев Х.Б., Шомаруфов А.Б., Бабоева Ш.А.*

МАТЕРИНСКИЕ И ПЕРИНАТАЛЬНЫЕ ИСХОДЫ ПРИ УРОСЕПСИСЕ: РЕТРОСПЕКТИВНЫЙ АНАЛИЗ...187-195

*Йулдошев А.А., Рахимов Н.М., Наджимитдинов Я.С.*

НЕ ИНВАЗИВНЫЕ МЕТОДЫ ДИАГНОСТИКИ ИНФРАВЕЗИКАЛЬНОЙ ОБСТРУКЦИИ У ПАЦИЕНТОВ С СИМПТОМАМИ НИЖНЕГО МОЧЕВОГО ТРАКТА..... 196-201

*Касымов С.С., Наджимитдинов Я.С., Насиров Ф.Р.*

ЭНДОСКОПИЧЕСКОЕ ЛЕЧЕНИЕ РУБЦОВЫХ ИЗМЕНЕНИЙ В ОБЛАСТИ ПРОСТАТИЧЕСКОЙ ЧАСТИ УРЕТРЫ И ШЕЙКИ МОЧЕВОГО ПУЗЫРЯ.....202-209

*Мирхамидов Д.Х., Эрматов В.Ш., Аюбов Б.А.*

РОЛЬ ЛАПАРОСКОПИЧЕСКОЙ АДЕНОМ/ЭКТОМИИ ПРИ ЛЕЧЕНИИ ДОБРОКАЧЕСТВЕННОЙ ГИПЕРПЛАЗИИ ПРОСТАТЫ.....210-216

*Makhmudov A.T., Abbasov Sh.A., Tulaboev A.K., Aliyev S.U., Shavakhabov Sh.Sh., Akilov F.A.*

VALIDATING THE INTERNATIONAL INDEX OF ERECTILE FUNCTION IN UZBEKISTAN: NAVIGATING LINGUISTIC, CULTURAL, AND ETHICAL LANDSCAPES FOR ACCURATE APPLICATION.....217-225

NAZARIY VA EKSPERIMENTAL TIBBIYOT / THEORETICAL AND EXPERIMENTAL MEDICINE

/ ТЕОРЕТИЧЕСКАЯ И ЭКСПЕРИМЕНТАЛЬНАЯ МЕДИЦИНА

*Тилляшайхов М.Н., Болтаев М.И., Мирхамидов Д.Х.*

АЛГОРИТМ ЛЕЧЕНИЯ БОЛЬНЫХ МЕСТНОРАСПРОСТРАНЕННЫМИ И ОСЛОЖНЕННЫМИ ФОРМАМИ РАКА МОЧЕВОГО ПУЗЫРЯ.....226-231

*Шавахабов Ш.Ш., Махмудов А.Т., Абдурахмонов Ф.Ф.*

СРАВНИТЕЛЬНАЯ ОЦЕНКА ЭФФЕКТИВНОСТИ ПРИМЕНЕНИЯ ФЛУОКСЕТИНА И НАЗАЛЬНОГО СПРЕЯ КЛОМИПРАМИНА ГИДРОХЛОРИДА.....232-239

# ЭНДОСКОПИЧЕСКОЕ ЛЕЧЕНИЕ РУБЦОВЫХ ИЗМЕНЕНИЙ В ОБЛАСТИ ПРОСТАТИЧЕСКОЙ ЧАСТИ УРЕТРЫ И ШЕЙКИ МОЧЕВОГО ПУЗЫРЯ

С.С. Касимов,<sup>1</sup> Я.С. Наджимитдинов,<sup>1</sup> Х.К. Закиров,<sup>2</sup> Ф.Р. Насиров.<sup>2</sup>

<sup>1</sup>Ташкентский государственный медицинский университет, г. Ташкент, Узбекистан.

<sup>2</sup>Республиканский специализированный научно-практический медицинский центр урологии, г. Ташкент, Узбекистан.

Для цитирования: © Касимов С.С., Наджимитдинов Я.С., Закиров Х.К., Насиров Ф.Р.

ЭНДОСКОПИЧЕСКОЕ ЛЕЧЕНИЕ РУБЦОВЫХ ИЗМЕНЕНИЙ В ОБЛАСТИ ПРОСТАТИЧЕСКОЙ ЧАСТИ УРЕТРЫ И ШЕЙКИ МОЧЕВОГО ПУЗЫРЯ. ЖКМП.-2025.-Т.4.-№4.-С

Поступила: 05.08.2025

Одобрена: 11.09.2025

Принята к печати: 03.10.2025

**Аннотация:** Целью настоящей работы было выполнение анализа данных литературы о причинах и факторах риска формирования рубцовой деформации заднего отдела уретры и шейки мочевого пузыря после оперативных вмешательств проведенных в связи с патологией предстательной железы. Также, в статье, приведены данные о различных методах устранения рубцовой деформации шейки мочевого пузыря, таких как малоинвазивные и традиционные оперативные вмешательства.

**Ключевые слова:** обструкция шейки мочевого пузыря, простатэктомия, послеоперационные осложнения.

## PROSTATIK URETRA VA SIYDIK PUFAGI BO‘YINING CHANDIQLI O‘ZGARISHLARINI ENDOSKOPIK DAVOLASH

S.S. Kasimov,<sup>1</sup> Ya.S. Nadjimitdinov,<sup>1</sup> X.K. Zakirov,<sup>2</sup> F.R. Nasirov.<sup>2</sup>

<sup>1</sup>Toshkent davlat tibbiyot universiteti, Toshkent sh., O‘zbekiston.

<sup>2</sup>Respublika ixtisoslashtirilgan urologiya ilmiy-amaliy tibbiyot markazi, Toshkent sh., O‘zbekiston.

Izoh: © Kasimov S.S., Nadjimitdinov Ya.S., Kh.K. Zakirov., Nasirov F.R.

PROSTATIK URETRA VA SIYDIK PUFAGI BO‘YINING CHANDIQLI O‘ZGARISHLARINI ENDOSKOPIK DAVOLASH. KPTJ.-2025-N.4.-№4.-M

Qabul qilindi: 05.08.2025

Ko‘rib chiqildi: 11.09.2025

Nashrga tayyorlandi: 03.10.2025

**Аннотация:** Ushbu ishning maqsadi prostata patologiyasi bilan bog‘liq jarrohlik aralashuvlardan so‘ng orqa siydik yo‘llari va siydik pufagi bo‘yining deformatsiyasining sabablari va xavf omillari bo‘yicha adabiyot ma‘lumotlarini tahlil qilish edi. Maqolada, shuningdek, qovuq bo‘yining deformatsiyasini bartaraf etishning turli usullari, masalan, minimal invaziv va an‘anaviy jarrohlik aralashuvlar haqida ma‘lumotlar keltirilgan.

**Калитсўзлар:** qovuq bo‘yini obstruksiyasi, prostatektomiya, operatsiyadan keyingi asoratlari.

## ENDOSCOPIC TREATMENT OF SCAR-RELATED CHANGES IN THE PROSTATIC URETHRA AND BLADDER NECK

Kasimov S.S.<sup>1</sup>, Nadjimitdinov Y.S.<sup>1</sup>, Zakirov Kh.K.<sup>2</sup>, Nasirov F.R.<sup>2</sup>

<sup>1</sup>Tashkent State Medical University, Tashkent, Uzbekistan.

<sup>2</sup>Republican Specialized Scientific and Practical Medical Center of Urology, Tashkent, Uzbekistan.

For situation: © Kasimov S.S., Nadjimitdinov Ya.S., Kh.K. Zakirov., Nasirov F.R.

ENDOSCOPIC TREATMENT OF SCAR-RELATED CHANGES IN THE PROSTATIC URETHRA AND BLADDER NECK. JCPM.-2025 P.4.№4.-A

Received: 05.08.2025

Revised: 11.09.2025

Accepted: 03.10.2025

**Abstract:** The purpose of this work was to analyze literature data on the causes and risk factors for the formation of scar deformation of the posterior urethra and bladder neck after surgical interventions performed in connection with prostate pathology. The article also provides data on various methods for eliminating scar deformation of the bladder neck, such as minimally invasive and traditional surgical interventions.

**Keywords:** Urinary bladder neck obstruction, Prostatectomy.

Рубцовая деформация шейки мочевого пузыря (РДШМП) - хорошо известная патология, которая является осложнением после хирургического лечения доброкачественных и злокачественных заболеваний простаты. Несмотря на определенные удовлетворительные результаты, достигнутые при лечении пациентов с РДШМП, нередко наблюдают рецидив заболевания [2,3]. Склероз пузырно-уретрального соединения, подобный термин также используют некоторые авторы и РДШМП может быть различной сложности от «простых» коротких сужений уретры/шейки мочевого пузыря по всей ее окружности до полного отсутствия (облитерации) просвета, как правило, требующие повторных вмешательств с целью устранения органической инфравезикальной обструкции (ИВО). При выборе метода лечения пациентов с РДШМП необходимо использовать индивидуальный подход, оперативное вмешательство может быть выполнено как в амбулаторных условиях, так и в условиях стационара, когда необходимо применить сложные реконструктивные хирургические вмешательства для восстановления уродинамики нижнего отдела мочевого тракта.

Несмотря на увеличение количества мужчин, в лечении которых используют специальные методы (например, лучевая терапия при раке простаты) или хирургические вмешательства, РДШМП наблюдают у относительно небольшой группы пациентов, тем не менее, которым требуется повторные интервенционные вмешательства [3,2,4,7,8]. До внедрения в медицинскую практику роботизированной хирургии, РДШМП часто наблюдали после открытой простатэктомии, выполненной используя позадилонный доступ [5]. Однако широкое использование роботизированных вмешательств при лечении патологии простаты способствовало значительному снижению числа больных с РДШМП, за счет улучшения визуализации во время операции и создания надежного анастомоз между мочевым пузырем и проксимальным концом уретры. Так по данным опубликованных результатов лечения пациентов с заболеваниями предстательной железы с использованием робототических методов, случаев РДШМП выявлено не было [10,30]. Другими факторами, которые способствуют уменьшению частоты формирования РДШМП при роботизированной хирургии являются небольшой объем кровопотери во время вмешательства и хорошо функционирующий уретро-везикальный анасто-

моз. РДШМП нередко может сформироваться после хирургических вмешательств выполненных по поводу доброкачественной гиперплазии предстательной железы (ДГПЖ). Следует отметить, что частота случаев РДШМП снизилась (3-5%) после внедрения инновационных методов лечения ДГПЖ, таких как плазменная вапоризация простаты [16,17], однако в связи с тем, что урологи на сегодняшний день широко используют «стандартную» трансуретральную резекцию простаты (ТУРП) доля больных с рубцовой деформацией шейки мочевого пузыря составляет 12,3% [6,7,12].

Этиология, частота и сложность РДШМП зависят от особенностей методов лечения патологии предстательной железы. Так, причиной РДШМП которая возникает после применения дистанционной лучевой терапии является нарушение микроциркуляции крови и прогрессирующий облитерирующий эндартериит в области заднего отдела уретры и шейки мочевого пузыря, что в конечном итоге приводит к формированию рубцовой ткани [29]. Тогда как, у пациентов после простатэктомии, причиной РДШМП являются «технические» факторы, которые имеют место быть при создании уретро-везикального анастомоз (экстравазация мочи, гематома, чрезмерное натяжение тканей). Профилактикой образования РДШМП после простатэктомии является формирование герметичного, без натяжения между уретрой и шейкой мочевого пузыря анастомоза, с отдельным спшиванием слизистой оболочки [6].

За последние годы имеются публикации результатов исследований авторы, которых пытаются выявить факторы, которые приводят к формированию РДШМП после оперативных вмешательства выполненных по поводу патологии простаты [8,13]. Анализ проведенный «Cancer of the prostate strategic urologic research endeavor» показал, что первые симптомы РДШМП проявляются в среднем через 6 месяцев после простатэктомии [11]. Однако сроки формирования рубцов в области задней уретры и шейки мочевого пузыря зависят от характера заболевания простаты и использованного метода лечения. Так после лучевой терапии РДШМП развиваются через много лет, что вероятно, происходит из-за медленно прогрессирующего радиационно-индуцированного фиброза и некроза в области задней уретры [29]. При этом РДШМП формируется чаще, в 20-30% случаев, у пациентов с рефрактерным раком простаты

(после простатэктомии или дистанционной лучевой терапия) при применении брахитерапии [18, 22].

Факторами риска развития РДШМП после простатэктомии являются как коморбидная патология, подобно как сахарный диабет, ишемическая болезнь сердца, ожирение, так и опыт хирурга, методика выполнения оперативного вмешательства и послеоперационные осложнения (кровотечение, экстравазация мочи, несостоятельность созданного уретро-везикального анастомоза). При многофакторном анализе, который выполнили Vorboroglu P.G. и соавт. выявлены следующие значимые факторы риска формирования РДШМП - преклонный возраст, сахарный диабет, табакокурение, ишемическая болезнь сердца, продолжительность времени оперативного вмешательства и увеличение объема интраоперационной кровопотери [5]. При этом табакокурение в период, когда была выполнена радикальная простатэктомия, был указан как самый значимый независимый предиктор развития РДШМП. Ramirez D. и соавт. считают что табакокурение, ухудшает заживление послеоперационной раны из-за ослабления процессов воспаления, уменьшения тканевой перфузии и нарушения ремоделирования (чрезмерное воспаление и фиброзом) [17]. Дополнительными факторами риска развития РДШМП являются метод, примененный при лечении рака простаты (радикальная простатэктомия, брахитерапия в сочетании с дистанционной лучевой терапией) и увеличение индекса массы тела [24].

Первичным этапом при лечении больных с РДШМП является применение малоинвазивного метода устранения обструкции в амбулаторных условиях. Коаксиальную дилатацию с помощью гибкого цистоскопа, с последующей периодической самокатетеризацией чаще всего применяют при стриктурах уретро-везикального анастомоза, что позволяет в некоторых случаях предотвратить рецидив и прогрессирование РДШМП. Самокатетеризацию часто применяют в амбулаторных условиях, когда протяженность стриктуры короткая и сохранен просвет уретры [25].

Имеются многочисленные публикации результатов исследований, в которых была оценена эффективность дилатации уретры при РДШМП. Park R. и соавт. выявили, что при использовании баллонной дилатации выполненной у пациентов с РДШМП сформировавшейся после простатэктомии

удалось ликвидировать обструкцию в 93% случаев, которым дополнительно выполняли интермиттирующую катетеризацию в течении трех последующих месяцев [23]. Следует отметить, что этот вариант лечения можно рекомендовать при наличии мотивации у пациента, так как дилатацию с последующей самокатетеризацией могут выполнять исключительно настойчивые и дисциплинированные мужчины. Как правило, многие пациенты отказываются от самостоятельной дилатации стриктуры, из-за негативное влияния данного способа на качество жизни. Также самокатетеризация может сопровождаться различными осложнениями, подобно как задержка мочи, уретроррагия, инфекция мочевого тракта, ложный ход и формирование дополнительной стриктуры уретры.

Инцизию РДШМП выполняют различными способами, в том числе используя «холодный» нож, лазер или электрическую петлю [15,20,29]. Несмотря на то, что эти методы могут быть использованы урологами общего профиля, однако из-за отсутствия результатов отдаленных наблюдений за пациентами и небольшого количества публикаций на эту тему возможность сделать какие либо выводы о целесообразности и эффективности инцизии при РДШМП является сложной задачей. Нередко возникает необходимость повторных вмешательств после инцизии шейки мочевого пузыря «холодным» ножом, при этом в каждом последующем вмешательстве эффективность резко снижается. По данным Vorboroglu P.G. и соавт. в 42% случаев после эндоскопического лечения больных с РДШМП потребовалось как минимум одно повторное вмешательство, и в 11,5% случаев была необходимость в двух и более дополнительных операциях [5].

Ramirez D. и соавт. использовали комбинированную методику, которая сочетает дилатацию, с последующей инцизией РДШМП [24]. Первым этапом с помощью баллонного дилататора высокого давления FrUroMaxUltraTM® (4×24 см.) введенного в уретру расширяли склерозированную шейку мочевого пузыря. Вторым этапом, используя резектоскоп с тубусом 24 Fr, выполняли разрез шейки мочевого пузыря на трех и девяти часах условного циферблата при помощи ножа Collings (для рассечения рубцовых тканей использовали электрический потенциал 30-50V).

Авторы подчеркнули, что разрез следует выполнять до уровня паравезикальной клетчатки, до тех пор, пока при проведении тубуса цистоскопа через шейку мочевого пузыря не исчезнет сопротивление. После гемостаза, через мочеиспускательный канал в мочевой пузырь устанавливали катетер типа Foley 20 Fr и удаляли его спустя 4-5 дней после вмешательства. Через два месяца после операции выполняли цистоскопию и урофлоуметрию, для оценки проходимости шейки мочевого пузыря. Одна повторная операция в течение одного года наблюдения потребовалась в 72% случаев, тогда как в у 14% пациентов инфравезикальная обструкция ликвидирована после двух вмешательств. Однако стрессовое недержание мочи после комбинированного лечения был у 12% мужчин. Также Ramirez D. и соавт. считают, что если удастся выполнить доступ к мочевой пузырь с помощью гибкого цистоскопа 16 Fr после комбинированного лечения, то это обстоятельство можно расценивать как хороший результат. Тем не менее, дилатацию уретры/шейки мочевого пузыря или инцизию под визуальным контролем, многие авторы расценивают как паллиативное вмешательство, которое следует выполнять при определенных условиях, тогда как при более выраженном рубцевании целесообразно использовать более инвазивные вмешательства [6,17].

Milroy E. и соавт. в 1988 году впервые сообщили об использовании для лечения стриктуры уретры специального «эндопротеза» UroLume® (American Medical Systems, Миннесота, США), который выполнен из нержавеющей стали в виде сетки, которая расправляется после введения в область сужения и таким образом увеличивает просвет мочеиспускательного канала [19]. Несмотря на то, что первые результаты применения UroLume®, были обнадеживающими, по мере накопления клинического опыта появились сообщения о многочисленных осложнениях, таких как миграция стента за пределы уретры, рецидив стриктуры или облитерация мочеиспускательного канала, связанное с разрастанием фиброзной ткани в области «эндопротеза», уретрорагия, инкрустация стента солями и необходимость повторной операции [6]. Большая частота осложнений и необходимость дополнительного оперативного вмешательства, стентирование уретры в настоящее время используется редко. Более того применение UroLume® на территории Соединенных Штатов

Америки запрещено [9].

Открытые реконструктивные вмешательства при РДШМП ранее выполняли достаточно редко, у тщательно отобранных пациентов с рецидивирующей инфравезикальной обструкцией и только в условиях специализированных центров. Однако на сегодняшний день, число сообщений о результатах использования открытых реконструктивных операций увеличилось, в связи с усовершенствованием техники вмешательств. При открытых операциях реконструкцию уретро-везикального соединения можно выполнить, используя брюшно-промежностный, промежностный и надлобковый доступы [28].

Schlossberg S. и соавт. одними из первых, кто представил результаты реконструкции при облитерации шейки мочевого пузыря после простатэктомии, используя брюшно-промежностной доступ [28]. Особенности операции заключались в том, что была выполнена более широкая пубэктомия с целью обнажения шейки мочевого пузыря и ее мобилизации. Авторы считают, что удержания мочи после операции зависит от функции наружного сфинктера мочеиспускательного канала, который непременно следует сохранить при операции. Если возникает недержание мочи, ее можно устранить с помощью дополнительного реконструктивного вмешательства на уретре.

Simonato A. и соавт. применили двух этапную стратегию при лечении больных с послеоперационной РДШМП, у пациентов с недержанием мочи и рецидивом патологии после попыток эндоскопической коррекции обструкции. Первым этапом была выполнена задняя уретропластика через промежностный доступ, однако у всех больных было недержание мочи в послеоперационном период. Вторым этапом, спустя семь месяцев после реконструктивной операции был имплантирован искусственный сфинктер уретры [26].

Mundy A.R. и соавт. считают, что контрактура шейки мочевого пузыря и задней уретры и уроректальные свищи являются наиболее часто наблюдаемыми осложнениями при оперативных вмешательствах выполненных по поводу патологии предстательной железы, в частности при раке простаты [20]. Авторы также использовали двухэтапную стратегию лечения- после реконструктивной операции восстанавливающей уродинамику уретро-везикального соустья, устанавливали

искусственный сфинктер уретры. Более того авторы считают, что результаты лечения после малоинвазивных вмешательств использованных при лечении РДШМП значительно отличаются в зависимости от того, выполнена ли хирургическая операция или использована лучевая терапия при лечении патологии простаты. Так склероз шейки мочевого пузыря после хирургических вмешательства (простатэктомии) «легче» поддается лечению, с коротким реабилитационным сроком и без повреждения функционального состояния мочевого тракта. Напротив, при нехирургических методах лечения, например после лучевой терапии, высокоинтенсивного сфокусированного ультразвука или криотерапии результаты коррекции обструкции, как правило, неудовлетворительные.

*Theodoros C. II.* соавт. предложили реконструкцию уретро-везикального соустья при РДШМП выполнять с помощью комбинированного абдомино-перинеального доступа, что позволяет более эффективно выполнить ревизию патологического участка, мобилизацию тканей и иссечение рубцов [28]. Однако во всех случаях после подобных операций возникает недержание мочи и требуется имплантировать искусственный сфинктер уретры [25-26]. *Theodoros C.* и соавт. считают, что необходимо предупредить пациентов с РДШМП, которым планируется реконструктивная открытая операция о возможности возникновения стрессового недержания мочи, и в этих случаях потребуются имплантация искусственного сфинктера уретры в среднем через три месяца после операции [28].

*Митомин С.*, был обнаружен в 1955 году японскими учеными в культурах микроорганизма *Streptomyces caespitosus* и был выделен в виде фиолетовых кристаллов *С.Вакаки* и его коллегами из *Kyowa Hakko Kogyo* в 1956 году [1]. Этот препарат использовали при лечении пациентов с опухолями. Кроме того, что митомин С является цитостатиком, препарат также обладает выраженными антифибробластическими свойствами и препятствует образованию коллагена в тканях.

Несмотря на определенные успехи применения митомин С при лечении пациентов с рубцовой деформацией шейки мочевого пузыря, сохраняется доля скепсиса среди урологов, поэтому этот метод пока не нашел широкого применения. Более того исследования на животных выявили, что при

использовании митомин С происходит нарушение заживления раны в области задней уретры, шейки мочевого пузыря и нередко перивезикальный некроз [20,28]. Хотя препарат вводят в рубцовую ткань задней уретры, тем не менее имеются сообщения об анафилактической реакции при применении митомин С [21].

Пациенты, которым выполняют какие либо вмешательства по поводу РДШМП должны быть информированы о возможности возникновения стрессового недержания мочи в послеоперационном периоде. При недержании мочи у пациентов после простатэктомии, как правило, не требуется дополнительного хирургического вмешательства, тогда как после корригирующих операции по поводу РДШМП часто возникает необходимость операции для восстановления способности удерживать мочу [27]. Данные о частоте недержания мочи после трансуретрального рассечения склерозированной шейки мочевого пузыря, сформировавшейся после простатэктомии, в значительной степени различаются, и в среднем составляет 25-45%. [26].

До сих пор не достигнут консенсус, по поводу сроков выполнения корригирующих вмешательств с целью устранения недержания мочи после оперативных вмешательств на простате. Дело в том, что нет ясности- недержание мочи является следствием устранения РДШМП, или это состояние является осложнением оперативного вмешательства выполненного по поводу патологии простаты. *Ramirez D.*, и соавт. считают, что необходимо через два месяца после устранения ИВО, оценить проходимость шейки мочевого пузыря и только затем имплантировать искусственный сфинктер уретры [24]. При этом уменьшается риск повторного формирования стриктуры и, следовательно, исключается необходимость повторных вмешательств на шейке мочевого пузыря и риск повреждения манжеты искусственного сфинктера уретры. Однако, некоторые урологи выполняют вмешательства для устранения недержания мочи через 4-6 недель, и даже спустя 12 месяцев после ликвидации ИВО [13,18].

Как правило, проходимость шейки мочевого пузыря оценивают с помощью введения цистоскопа калибром 16 F через уретру в мочевой пузырь, выполненной через 2-3 месяца после устранения склероза. Только в этом случае пациенту предлагают имплантировать искусственный сфинктер уретры.

При рецидиве склероза шейки мочевого пузыря ликвидацию ИВО целесообразно выполнить с помощью гольмиевого лазера, введенного через гибкий цистоскоп или полужесткий уретероскоп [31].

Таким образом, РДШМП является редким, но трудно поддающимся лечению заболеванием, которое является осложнением оперативных вмешательств выполненных по поводу злокачественной или доброкачественной патологии предстательной железы. Следует хорошо представлять целесообразность и эффективность применения различных методов лечения больных с РДШМП. Основными факторами риска формирования РДШМП являются степень сложности оперативного вмешательства использованного при лечении патологии простаты или применение лучевой терапии по поводу рака предстательной железы. Однако такие факторы как табакокурение, сахарный диабет, пожилой возраст и ишемическая болезнь сердца увеличивают риск развития рубцовой деформации задней уретры и шейки мочевого пузыря. Наиболее эффективным методом лечения пациентов с РДШМП является эндоскопическая баллонная дилатация рубцов с последующим рассечением шейки мочевого пузыря, однако традиционные вмешательства не утратили свою актуальность и их используют при трудно поддающихся лечению случаях. Следует предупредить пациентов относительно риска возникновения стрессового недержания мочи после устранения РДШМП.

#### СПИСОК ИСПОЛЬЗОВАННОЙ ЛИТЕРАТУРЫ:

1. Anger, J. T., Raj, G. V., Delvecchio, F. C., Webster, G. D. (2005). Anastomotic contracture and incontinence after radical prostatectomy: A graded approach to management. *The Journal of Urology*, 173(4), 1143–1146. <https://doi.org/10.1097/01.ju.0000155624.48337.a5> PubMed+1
2. Oelke, M., Bachmann, A., Descazeaud, A., Emberton, M., Gravas, S., Michel, M. C., et al. (2013). Guidelines on the management of male lower urinary tract symptoms (LUTS), including benign prostatic obstruction (BPO). *European Urology*, 64(1), 118–140. <https://doi.org/10.1016/j.eururo.2013.03.004>
3. Brodak, M., Kosina, J., Pacovsky, J., et al. (2010). Bipolar transurethral resection of anastomotic strictures after radical prostatectomy. *Journal of Endourology*, 24, 1477–1481.
4. Breyer, B. N., Davis, C. B., Cowan, J. E., et al. (2010). Incidence of bladder neck contracture after robot-assisted laparoscopic and open radical prostatectomy. *BJU International*, 106, 1734–1738. <https://doi.org/10.1111/j.1464-410X.2010.09333.x>
5. Borboroglu, P. G., Sands, J. P., Roberts, J. L., et al. (2000). Risk factors for vesicourethral anastomotic stricture after radical prostatectomy. *Urology*, 56, 96–100. [https://doi.org/10.1016/S0090-4295\(00\)00556-2](https://doi.org/10.1016/S0090-4295(00)00556-2)
6. Beck, V. M., Apfelbeck, M., Chaloupka, A., & Kretschmer, F. (2018). Stricture of the vesicourethral anastomosis after radical prostatectomy. *Urologe A*, 57(1), 29–33.
7. Cooperberg, M. R., Moul, J. W., & Carroll, P. R. (2005). The changing face of prostate cancer. *Journal of Clinical Oncology*, 23, 8146–8151.
8. Carlsson, S., Nilsson, A. E., Schumacher, M. C., et al. (2010). Surgery-related complications in 1253 robot-assisted and 485 open retropubic radical prostatectomies at the Karolinska University Hospital, Sweden. *Urology*, 75, 1092–1097. <https://doi.org/10.1016/j.urology.2009.09.075>
9. Chancellor, M. B., Gajewski, J., Ackman, C. F., et al. (1999). Long-term follow up of the North American multicenter UroLume trial for the treatment of external detrusor-sphincter dyssynergia. *The Journal of Urology*, 161, 1545–1550.

10. Erickson, B. A., Meeks, J. J., Roehl, K. A., et al. (2009). Bladder neck contracture after retropubic radical prostatectomy: Incidence and risk factors from a large single-surgeon experience. *BJU International*, *104*, 1615–1619. <https://doi.org/10.1111/j.1464-410X.2009.08700.x>
11. Elliott, S. P., Meng, M. V., Elkin, E. P., et al. (2007). Incidence of urethral stricture after primary treatment for prostate cancer: Data from CaPSURE. *The Journal of Urology*, *178*, 529–534. <https://doi.org/10.1016/j.juro.2007.03.126>
12. Giannarini, G., Manassero, F., Mogorovich, A., et al. (2008). Coldknife incision of anastomotic strictures after radical retropubic prostatectomy with bladder neck preservation: efficacy and impact on urinary continence status. *European Urology*, *54*, 647–656. <https://doi.org/10.1016/j.eururo.2008.02.020>
13. Gillitzer, R., Thomas, C., Wiesner, C., et al. (2010). Single center comparison of anastomotic strictures after radical perineal and radical retropubic prostatectomy. *Urology*, *76*, 417–422. <https://doi.org/10.1016/j.urology.2009.10.009>
14. Hou, J. C., Landas, S., Wang, C. Y., et al. (2011). Instillation of mitomycin C after transurethral resection of bladder cancer impairs wound healing: an animal model. *Anticancer Research*, *31*, 929–932.
15. Kostakopoulos, A., Argiropoulos, V., Protogerou, V., et al. (2004). Vesicourethral anastomotic strictures after radical retropubic prostatectomy: the experience of a single institution. *Urologia Internationalis*, *72*, 17–20.
16. Kim, H. S., Cho, M. C., Ku, J. H., et al. (2010). The efficacy and safety of photoselective vaporization of the prostate with a potassium-titanyl-phosphate laser for symptomatic benign prostatic hyperplasia according to prostate size: 2-year surgical outcomes. *Korean Journal of Urology*, *51*, 330–336.
17. Malde, S., Rajagopalan, A., Patel, N., et al. (2012). Potassium-titanyl-phosphate laser photoselective vaporization for benign prostatic hyperplasia: 5-year follow-up from a district general hospital. *Journal of Endourology*, *26*, 878–883.
18. Moreira, S. G. Jr., Seigne, J. D., Ordorica, R. C., et al. (2004). Devastating complications after brachytherapy in the treatment of prostate adenocarcinoma. *BJU International*, *93*, 31–35.
19. Milroy, E. J., Chapple, C. R., Cooper, J. E., et al. (1988). A new treatment for urethral strictures. *The Lancet*, *1*, 1424–1427.
20. Mundy, A. R., & Andrich, D. E. (2012). Posterior urethral complications of the treatment of prostate cancer. *BJU International*, *110*, 304–325. <https://doi.org/10.1111/j.1464-410X.2011.10864.x>
21. Moran, D. E., Moynagh, M. R., Alzanki, M., et al. (2012). Anaphylaxis at image-guided epidural pain block secondary to corticosteroid compound. *Skeletal Radiology*, *41*, 1317–1318.
22. Nguyen, P. L., D'Amico, A. V., Lee, A. K., et al. (2007). Patient selection, cancer control, and complications after salvage local therapy for postradiation prostate-specific antigen failure: A systematic review of the literature. *Cancer*, *110*, 1417–1428.
23. Park, R., Martin, S., Goldberg, J. D., et al. (2001). Anastomotic strictures following radical prostatectomy: insights into incidence, effectiveness of intervention, effect on continence, and factors predisposing to occurrence. *Urology*, *57*, 742–746.
24. Ramirez, D., Zhao, L. C., Bagrodia, A., et al. (2013). Deep lateral transurethral incisions for recurrent bladder neck contracture: Promising 5-year experience using a standardized approach. *Urology*, *82*, 1430–1435.
25. Simhan, J., Ramirez, D., Hudak, S., & Morey, A. (2014). Bladder neck contracture. *Translational Andrology and Urology*, *3*(2), 214–220.
26. Simonato, A., Gregori, A., Lissiani, A., et al. (2007). Two-stage transperineal management of posterior urethral strictures or bladder neck contractures associated with urinary incontinence after prostate surgery and endoscopic treatment failures. *European Urology*, *52*, 1499–1504. <https://doi.org/10.1016/j.eururo.2007.03.053>
27. Sacco, E., Prayer-Galetti, T., Pinto, F., et al. (2006). Urinary incontinence after radical prostatectomy: incidence by definition, risk factors and temporal trend in a large series with a long-term follow-up. *BJU International*, *97*, 1234–1241.

28. Theodoros, C., Katsifotis, C., Stournaras, P., et al. (2000). Abdomino-perineal repair of recurrent and complex bladder neck-prostatic urethra contractures. *European Urology*, 38, 734–740. <https://doi.org/10.1159/000020371>
29. Turina, M., Mulhall, A. M., Mahid, S. S., et al. (2008). Frequency and surgical management of chronic complications related to pelvic radiation. *Archives of Surgery*, 143, 46–52.
30. Wang, R., Wood, D. P. Jr, Hollenbeck, B. K., et al. (2012). Risk factors and quality of life for post-prostatectomy vesicourethral anastomotic stenoses. *Urology*, 79, 449–457.
31. Weissbart, S. J., Chughtai, B., Elterman, D., et al. (2013). Management of anastomotic stricture after artificial urinary sphincter placement in patients who underwent salvage prostatectomy. *Urology*, 82, 476–479.

**Информация об авторах:**

- © КАСЫМОВ С.С.- ассистент кафедры Урологии, Ташкентского государственного медицинского университета, г. Ташкент, Узбекистан.
- © НАДЖИМИТДИНОВ Я.С.- к.м.н., доцент кафедры Урологии, Ташкентского государственного медицинского университета, г. Ташкент, Узбекистан.
- © ЗАКИРОВ Х.К.- врач уролог, заведующий ЛДО, Республиканского специализированного научно-практического медицинского центра урологии, г. Ташкент, Узбекистан.
- © НАСИРОВ Ф.Р.- д.м.н., врач уролог, заведующий научной лабораторией. Республиканского специализированного научно-практического медицинского центра урологии, г. Ташкент, Узбекистан.

**Muallif haqida ma'lumot:**

- © KASIMOV S.S.- Toshkent davlat tibbiyot universiteti, Urologiya kafedrasida assistent. Toshkent sh., O'zbekiston.
- © NADJIMITDINOV Ya.S. - t.f.n., Toshkent davlat tibbiyot universiteti Urologiya kafedrasida dotsenti. Toshkent sh., O'zbekiston.
- © ZAKIROV X.K.- Respublika ixtisoslashtirilgan urologiya ilmiy-amaliy tibbiyot markazi shifokor urologi, Laborator Diagnostika bo'limi mudiri. Toshkent sh., O'zbekiston.
- © NASIROV F.R.- t.f.d., Respublika ixtisoslashtirilgan urologiya ilmiy-amaliy tibbiyot markazi" ilmiy laboratoriya bo'limi mudiri. Toshkent sh., O'zbekiston.

**Information about the authors:**

- © KASYMOV S.S. - Assistant of the Department of Urology, Tashkent State Medical University, Tashkent, Uzbekistan.
- © NADJIMITDINOV Ya.S. - PhD, Associate Professor of the Department of Urology of the Tashkent State Medical University. Tashkent, Uzbekistan.
- © ZAKIROV H.K. – urologist, head of the Medical and Diagnostic Department of the State Institution Republican Specialized Scientific and Practical Medical Center of Urology, Tashkent, Uzbekistan.
- © NASIROV F.R.- DSc., Urologist, Head of the Scientific Laboratory. State Institution Republican Specialized Scientific and Practical Medical Center of Urology, Tashkent, Uzbekistan.