

O'ZBEKISTON RESPUBLIKASI FANLAR AKADEMIYASI

**NAZARIY va
KLINIK TIBBIYOT
JURNALI**



**JOURNAL
of THEORETICAL
and CLINICAL
MEDICINE**

Рецензируемый научно-практический журнал.
Входит в перечень научных изданий, рекомендованных ВАК Республики Узбекистан.
Журнал включен в научную электронную библиотеку и Российский Индекс Научного Цитирования (РИНЦ).

РЕДАКЦИОННАЯ КОЛЛЕГИЯ:

Главный редактор проф., акад. АН РУз Т.У. АРИПОВА

проф. Б.Т. ДАМИНОВ (заместитель главного редактора),
проф. Г.М. КАРИЕВ, проф. Ш.Х. ЗИЯДУЛЛАЕВ, проф. З.С. КАМАЛОВ,
Р.З. САГИДОВА (ответственный секретарь)

5 (1)

ТАШКЕНТ – 2025

РЕДАКЦИОННЫЙ СОВЕТ:

В.А. Алейник (Андижан), Н.У. Арипова (Ташкент), Н.С. Атабеков (Ташкент), Д.И. Ахмедова (Ташкент), Ш.А. Баймурадов (Ташкент), И.В. Бергер (Ташкент), А.А. Гайбуллаев (Ташкент), М.В. Залялиева (Ташкент), А.А. Исмаилова (Ташкент), Г.А. Исмаилова (Ташкент), Ф.И. Иноятова (Ташкент), М.Р. Рузыбакиева (Ташкент), Д.А. Кадырова (Ташкент), М.Ю. Каримов (Ташкент), М.Х. Каттаходжаева (Ташкент), Б.Б. Курбанов (Ташкент), Р.Д. Курбанов (Ташкент), Д.Н. Муратходжаев (Ташкент), Э.И. Мусабаев (Ташкент), Д.А. Мусаходжаева (Ташкент), Ф.Г. Назиров (Ташкент), Н.С. Надырханова (Ташкент), Ж.Е. Пахомова (Ташкент), Ж.А. Ризаев (Самарканд), Н.Ф. Рузимуродов (Ташкент), М.Н. Тилляшайхов (Ташкент), Т.Р. Хегай (Ташкент), Н.И. Хикматова (Бухара), А.Ф. Юсупов (Ташкент), З.Д. Рахманкулова (Ташкент)

МЕЖДУНАРОДНЫЙ РЕДАКЦИОННЫЙ СОВЕТ:

Н.М. Гашникова (Новосибирск), Н.В. Ганковская (Москва), М. Мизоками (Япония), У.Б. Нурматов (Великобритания), Г.С. Святова (Казахстан), И.Г. Козлов (Москва), Н.В. Колесникова (Краснодар), Д.А. Кудлай (Москва), А.С. Симбирцев (Санкт-Петербург), Н.С. Татаурщикова (Москва), А.А. Тотолян (Санкт-Петербург), И.А. Тузанкина (Екатеринбург), М.Р. Хаитов (Москва), В.А. Черешнев (Екатеринбург), Э. Эйер (Франция), Н.Ю. Юлдашева (Великобритания)

Адрес редакции и издательства:

По вопросам публикации, подписки и размещения рекламы
обращаться по адресу:

100060, Ташкент, ул. Я. Гулямова, 74,

**Институт иммунологии и геномики человека АН РУз
ответственному секретарю журнала**

Тел. +998-71-207-08-17

Факс +998-71-207-08-23

E-mail: immunology2015@mail.ru

Internet: www.jtcm.uz

Журнал зарегистрирован Узбекским агентством по печати и информации 04.05.07, № 0255
ISSN 2091-5853 Индекс подписки 921.

Технический редактор Р.З. Сагидова
Верстка и компьютерная графика Д.К. Ашрапова

Редакция не всегда разделяет точку зрения авторов публикуемых материалов.
Ответственность за содержание рекламы несут рекламодатели.
Редакция оставляет за собой право на корректуру, редактуру и сокращение текстов статей.

СОДЕРЖАНИЕ

CONTENTS

ТОМ 1

VOLUME 1

- Абдурахманова С.И., Сулаймонова Н.Ж.* Влияние PRP терапии на хронический эндометрит и на результаты вспомогательных репродуктивных технологий **8**
- Агабабян Л.Р., Насирова З.А.* Морфо-элементные изменения в системе мать-плацента-плод при менструально-ассоциированной анемии **12**
- Азизова З.С., Абдуразакова Г.А.* Клинико-лабораторные параллели при цервикальной неоплазии **16**
- Азизова З.С., Пахомова Ж.Е., Абдуразакова Г.А.* Сравнительная оценка состояния микробиоты влагалища при заболеваниях шейки матки **19**
- Алиева Д.А., Ахмедова М.О.* Значение кольпоскопии в выявлении и оценке цервикальной интраэпителиальной неоплазии **21**
- Алиева Д.А., Ташева А.О., Олтиева М.П.* Заболевания молочных желез у женщин перименопаузального возраста **25**
- Алиева Д.А., Фазлиддинова Ф.Н., Рахманова С.Ш.* Влияние интегративной терапии на результативность программ ЭКО у пациенток с наружным генитальным эндометриозом **29**
- Ан А.В., Шарипова Ф.Х.* Оптимизация тактики ведения беременных после перенесенного миокардита: прогностические критерии и тактика **32**
- Атхамова Ш.Р., Курбанов Б.Б., Равшанова С.Р.* Эффективность прогнозирования ранней диагностики преэклампсии **36**
- Ахмедова Д.Р.* Диагностические критерии синдрома поликистозных яичников **40**
- Akhmedova M.O.* *Vachadon bo'yni intraepitelial neoplaziyasi haqida zamonaviy tushunchalar* **42**
- Ашурова Д.А., Пахомова Ж.Е., Собитова Ш.Ф., Мирпулатова Н.А.* Влияние метода родоразрешения на частоту тромбоемболических осложнений у родильниц **46**
- Ашурова Д.А., Пахомова Ж.Е., Собитова Ш.Ф., Мирпулатова Н.А.* Impact of the mode of delivery on the frequency of thromboembolic complications in postpartum women **46**
- Бабаянова Ш.Д., Абдурахимова Д.И.* Оценка интранатальной асфиксии плода в родах методом кардиотокографии **49**
- Бабаянова Ш.Д., Ибрагимова Ф.А.* Оптимизация хирургического подхода при перекруте образования яичников у девочек подростков **52**
- Gadoyeva D.A., Najmutdinova D.K.* Genital prolaps jarrohlik amaliyotidan keyingi davrni baholash usullari. **57**
- Гафурова Н.О.* Плацентарные анастомозы при монохориальной двойне: патогенез фето-фетального трансфузионного синдрома и возможности коррекции **61**
- Гафурова Н.О.* Placental anastomoses in monochorionic twin pregnancies: pathogenesis of twin-to-twin transfusion syndrome and possibilities of correction **61**
- Даминов Р.Ф., Сатаева Д.П.* Роль гестагенов в акушерско-гинекологической практике: история применения и перспективы **63**
- Daminov R.F., Sataeva D.P.* The role of progestogens in obstetric and gynecological practice: history of use and prospects **63**

ОПТИМИЗАЦИЯ ХИРУРГИЧЕСКОГО ПОДХОДА ПРИ ПЕРЕКРУТЕ ОБРАЗОВАНИЯ ЯИЧНИКОВ У ДЕВОЧЕК ПОДРОСТКОВ

Бабажанова Ш.Д.^{1,2}, Ибрагимова Ф.А.¹

¹ Республиканский перинатальный центр, Ташкент,

² Ташкентский государственный медицинский университет

XULOSA

Tuxumdon kistasi buralishi bolalar va o'smirlar ginekologiyasidagi eng ko'p uchraydigan va xavfli shoshilinch holatlardan biridir. Uzoq vaqt davomida standart yondashuv sifatida ooforektomiya hisoblangan, biroq to'plangan tajriba organ saqlovchi taktikaning yuqori samaradorligini ko'rsatdi.

Tadqiqot maqsadi. O'smir qizlarda tuxumdonning o'smasimon hosilalarining buralishida organ saqlovchi jarrohlik davolashning asoslanishi.

Materiallar va usullar. Tadqiqotga 10 yoshdan 19 yoshgacha bo'lgan, tuxumdon hosilalarining buralishi tashhisi bilan qabul qilingan va operatsiya qilingan 110 qiz kiritildi.

Natijalar. Tuxumdon buralishi ko'proq kech o'smirlik davrida (15–19 yosh) kuzatildi – 68 nafar qizda (61,8%). 69 holatda (62,7%) buralish o'ng tuxumdonida aniqlandi. 92,2% hollarda buralish tuxumdon o'smasi yoki o'smasimon hosilasi 50 mm dan katta bo'lganda yuz berdi. Tuxumdon buralishini aniqlashda UTT sezgirliги 62%, xosligi esa 88% ni tashkil etdi. Laparoskopik operatsiyalar vaqtida organ saqlovchi taktika 88,6% hollarda qo'llanildi, laparotomik operatsiyalarda esa 61,2% hollarda qo'llanildi. O'smir qizlarda tuxumdon buralishida ko'proq o'smasimon hosilalar uchradi funksional kistalar 63 holatda (57,3%), ikkinchi o'rinda esa 20 holatda (18,2%) uchragan yaxshi sifatli germinogen o'smalar turdi.

Xulosa. Bizning tajribamiz shuni tasdiqlaydiki, hatto tuxumdonning ifodalangan makroskopik o'zgarishlarida ham detorsiya va organ saqlovchi aralashuvlarni o'tkazish maqsadga muvofiq va xavfsizdir. Tuxumdon funksiyasining tiklanishi aksariyat hollarda kuzatildi.

Kalit so'zlar: o'smirlik yoshi, tuxumdon kistalari, tuxumdon o'smalari, tuxumdon buralishi, detorsiya, organ saqlovchi davolash, laparoskopiya, reproduktiv funktsiya.

Кисты и кистозные образования яичников занимают значимое место в структуре гинекологической патологии у детей и подростков, составляя, по нашим данным, от 19% до 25% всех опухолей женских половых органов. В большинстве случаев данные образования являются доброкачественными (70–80%). Перекрут опухолевидных образований яичников является пятой по частоте гинекологической неотложной ситуацией, высокая частота осложнений и большое количество диагностических ошибок, приводят

SUMMARY

Torsion of ovarian cystic formations is one of the most common and dangerous emergency conditions in pediatric and adolescent gynecology. For a long time, oophorectomy was considered the standard approach; however, accumulated clinical experience has demonstrated the high effectiveness of organ-preserving management.

Objective. To substantiate organ-preserving surgical treatment for torsion of tumor-like ovarian formations in adolescent girls.

Material and methods. The study included 110 girls aged 10 to 19 years who were admitted and underwent surgery for ovarian torsion.

Results. Ovarian torsion was more frequently observed in late adolescence (15–19 years) – in 68 patients (61.8%). In 69 cases (62.7%), the torsion was found in the right ovary. Torsion occurred in 92.2% of cases when the ovarian tumor or tumor-like mass exceeded 50 mm in size. The sensitivity of ultrasonography in diagnosing ovarian torsion was 62%, and the specificity was 88%. During laparoscopic surgery, organ-preserving management was applied in 88.6% of cases, while during laparotomic surgery, it was applied in 61.2% of cases. In adolescents with ovarian torsion, tumor-like formations were most common – functional cysts in 63 cases (57.3%), followed by benign germ cell tumors in 20 cases (18.2%).

Conclusion. Our experience confirms that even in the presence of pronounced macroscopic ovarian changes, detorsion and organ-preserving interventions are both appropriate and safe. Restoration of ovarian function was observed in the majority of cases.

Keywords: adolescence, ovarian cysts, ovarian tumors, ovarian torsion, detorsion, organ-preserving treatment, laparoscopy, reproductive function.

к запоздалому и неадекватному хирургическому лечению. И с другой стороны, уже в детстве нанести значительный ущерб гормональной и репродуктивной функции организма У детей перекрут возникает чаще, чем у взрослых, что связано с большей подвижностью придатков матки и анатомическими особенностями связочного аппарата. При этом в 75% случаев симптомы могут отсутствовать либо быть стертыми, что существенно осложняет своевременную диагностику. Перекрут возникает при перегибе или

завороте образований, обладающих подвижностью: дермоидных, параовариальных кист, кистом, фибром и др. При перекруте питание кисты нарушается, что приводит к ишемии, некрозу и другим осложнениям. При частичном перекруте ножки кисты в яичнике нарушается венозный отток, что сопровождается отеком. Резко увеличившаяся вследствие венозного застоя киста приобретает синюшно-багровый цвет, в ней появляются кровоизлияния. Но артериальный кровоток, необходимый для функционирования яичника, сохраняется до поздней стадии процесса. При отсутствии квалифицированной помощи развивается геморрагический инфаркт яичника – необратимый процесс, воспаление, распространяющееся на брюшину, возможен разрыв капсулы кисты с кровоизлиянием в брюшную полость, развивается перитонит. При быстром и полном перекруте прекращается артериальное кровоснабжение, сопровождающееся некрозом, высок риск септических осложнений, перитонита. Учитывая близкое анатомическое расположение яичника к маточной трубе, она также может быть вовлечена в процесс вместе со связками, образуя «хирургическую ножку». В тяжелых случаях возможно вовлечение в процесс петель кишки, сальника и др. Перекрут кисты яичника острое состояние, при котором необходима быстрая диагностика и хирургическое вмешательство в экстренном порядке, поскольку последствия представляют угрозу жизни пациентки. Являющийся одним из серьезных осложнений кисты яичника

ЦЕЛЬ ИССЛЕДОВАНИЯ

Обоснование органосохраняющего хирургического лечения при перекруте опухолевидных образований яичников у девочек подросткового возраста.

МАТЕРИАЛ И МЕТОДЫ

Исследование проведено в отделении детской гинекологии клиники Ташкентского государственного медицинского университета и Республиканском перинатальном центре. Всего обследованы 110 девочек в возрасте от 10 до 19 лет, поступивших и оперированных по поводу перекрута образований яичников. Критерии исключения – возраст ≥ 19 лет.

Всем пациенткам проведены:

- общеклинические исследования;
- ультразвуковое исследование органов малого таза с доплерометрией;
- оценка размеров, структуры и характера образования;
- анализ менструальной функции и анамнеза;
- оперативное вмешательство с последующим гистологическим исследованием удаленных образований.

РЕЗУЛЬТАТЫ ИССЛЕДОВАНИЯ

Средний возраст пациенток составил $14,8 \pm 0,18$ лет, медиана - 15 лет. Анализируя многолетний опыт ведения подобных больных в нашей клинике, можно отметить, что перекрут кистозных образований яичников значительно чаще встречался в позднем под-

ростковом возрасте (15–19 лет) - 68 случаев (61,8%), что согласуется с данными литературы. В раннем подростковом возрасте (10–14 лет) перекрут встречался реже - 42 случая (38,2%, $p < 0,01$).

По локализации перекрут был чаще правосторонним - 69 случаев (62,7%), что мы наблюдаем стабильно на протяжении многих лет практики. Вероятно, это связано с анатомическими особенностями и большей подвижностью правого яичника. Левосторонний перекрут выявлен у 41 девочки (37,3%).

По срокам обращения картина оставалась схожей на протяжении всего периода наблюдений:

- в течение первых 24 часов поступили 34 пациентки (30,9%),
- через 24–72 часа – 41 (37,3%),
- позже 72 часов – 35 (31,8%).

На основании многолетнего анализа мы пришли к выводу, что позднее обращение существенно осложняет прогноз для сохранения яичника, так как нарастают некротические изменения.

Клиническая симптоматика.

Ведущей жалобой у всех больных (100%) была боль в животе. По характеру боли: постоянная, резкая – у 28 (25,5%) девочек;

- приступообразная, прерывистая – у 82 (74,5%).

Практический опыт показывает, что боли при перекруте редко купируются самостоятельно и имеют склонность к нарастанию, что часто маскируется приёмом обезболивающих. В нашем исследовании 38 (34,5%) девочек до поступления принимали «ношпу», «нимесулид» или «парацетамол», что временно облегчало состояние, но задерживало постановку диагноза.

Сопутствующие симптомы были следующими:

- дизурические явления – 23 (20,9%);
- тошнота – 90 (81,8%);
- рвота – 42 (38,2%);
- вынужденное положение тела при осмотре – 26 (23,6%);
- субфебрилитет ($37,3\text{--}37,8^\circ\text{C}$) – 19 (17,3%).

Физикальное обследование.

Болезненность при пальпации живота выявлялась у всех пациенток, признаки раздражения брюшины – у 42 (38,2%).

Лабораторные показатели оставались мало специфичными:

- лейкоцитоз – у 24 (21,8%);
- повышение С-реактивного белка – у 21 (19,1%);
- повышение СОЭ – у 19 (17,3%);
- анализ мочи без достоверных изменений.

Таким образом, лабораторные показатели не являются надёжными критериями перекрута яичниковых образований, что подтверждается нашим многолетним опытом наблюдений.

Инструментальная диагностика.

Всем девочкам проводилось УЗИ органов малого

таза. Размеры образований распределялись следующим образом:

- 50–80 мм – 68 случаев (61,8%);
- 80–100 мм – 21 случай (19,1%);
- >100 мм – 19 случаев (17,3%).

Анализ показывает, что риск перекрута значительно возрастает при размерах образования более 50 мм (92,2% случаев). На протяжении нашей практики мы неоднократно отмечали, что размер образования является ключевым фактором риска перекрута, даже при отсутствии других выраженных симптомов.

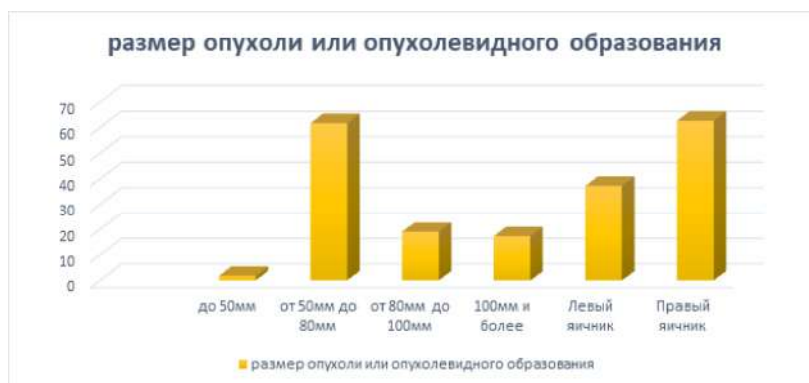


Рис. 1. Размеры опухоли или опухолевидного образования.

Ультразвуковая диагностика.

Трансабдоминальное УЗИ является методом выбора в диагностике кистозных и опухолевидных образований яичников у девочек. По нашим данным, прогностическая ценность ультразвукового исследования была высокой: чувствительность составила 96%, а специфичность - 98% в выявлении самих образований.

Однако, что касается непосредственно перекрута, показатели оказались несколько ниже: чувствительность - 62%, специфичность - 88%. В нашей практике это подтверждается: изолированное УЗИ не всегда позволяет однозначно диагностировать перекрут, особенно на ранних стадиях, когда морфологические изменения ещё минимальны.

Как показал наш опыт, размер образования остаётся ключевым предиктором: перекрут встречался в 92,2% случаев при размерах более 50 мм. При комплексной оценке (наличие образования >50 мм в сочетании с клиническим симптомом боли) чувствительность УЗИ возрастала до 94%, а специфичность – до 92%, что делает сочетанный подход гораздо более надёжным.

В диагностике мы обращали внимание на ряд эхографических признаков, которые накапливались годами практики:

- асимметрия яичников,
- наличие опухоли или опухолевидного образования,
- повышенная эхогенность вследствие отёка и кровоизлияния,
- признак «фолликулярного кольца» (перифолликулярный отёк),
- признак «водоворота» – визуализация перекрученной сосудистой ножки,
- наличие свободной жидкости в брюшной полости,

- отклонение матки в сторону поражённого яичника,
- аномальное расположение яичника с опухолью.

Особо важно отметить, что по данным цветного доплеровского картирования при поступлении у 69 (62,7%) пациенток определялось отсутствие кровотока в образовании, что, по нашим наблюдениям, является одним из наиболее надёжных критериев некротических изменений.

Положительная прогностическая ценность (ППЦ) ультразвуковой диагностики перекрута при наличии образований более 50 мм составила 86,2%.

Все 110 случаев перекрута потребовали хирургического вмешательства.

Гистопатологические результаты удалённых опухолей и опухолевидных образований представлены на рис. 2.

Наши наблюдения показывают, что у подростков с перекрутом придатков яичника наиболее часто встречались опухолевидные образования - 63 случая (57,3%). На втором месте по частоте были герминогенные опухоли - 20 случаев (18,2%). Принципиально важным моментом является то, что в нашем исследовании ни одного случая злокачественной опухоли выявлено не было, что подтверждает преимущественно доброкачественный характер патологии в подростковом возрасте.

Что касается хирургической тактики, то распределение методов лечения оказалось практически равным: лапароскопический доступ был применён у 56 пациенток (50,9%), тогда как лапаротомия выполнена у 54 пациенток (49,1%). Этот факт свидетельствует о том, что выбор метода операции в значительной степени определяется клинической ситуацией, опытом хирурга и доступностью технического оснащения. За последние годы наблюдается устойчивая тенденция к

увеличению доли лапароскопических вмешательств, что связано с их меньшей травматичностью, лучшим

косметическим эффектом и более быстрым восстановлением пациенток.

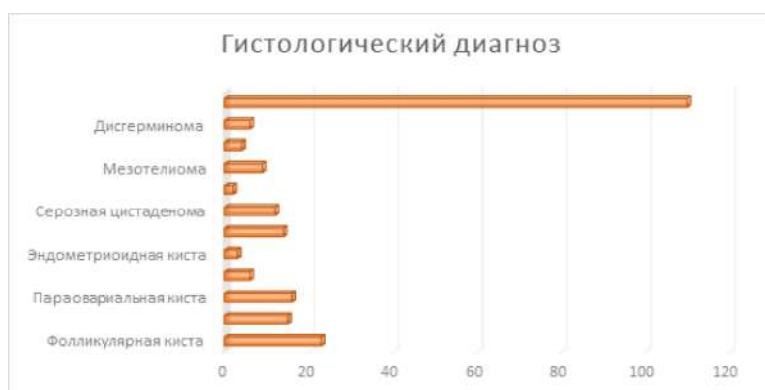


Рис.2. Гистологический диагноз

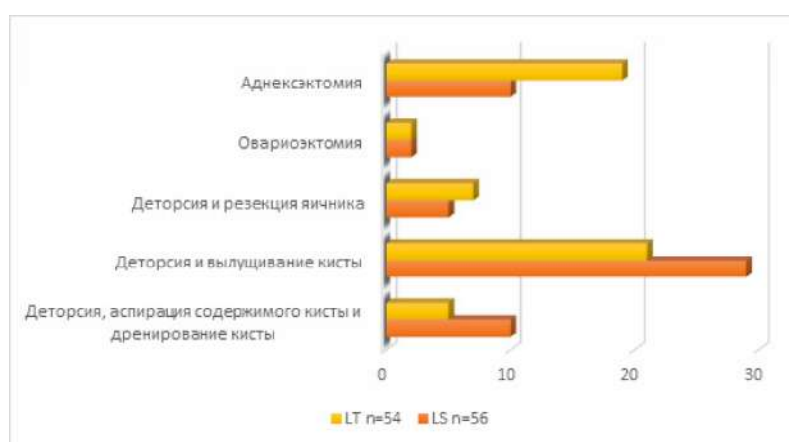

Рис. 3. Объем вмешательств при перекруте образований яичника.

ВЫВОДЫ

1. Кисты и опухолевидные образования яичников у девочек-подростков в большинстве случаев являются доброкачественными и подлежат органосохраняющему лечению.

2. Наиболее частым осложнением является перекрут, риск которого повышается при размере образования более 50 мм.

3. Органосохраняющая хирургическая тактика (деторсия, цистэктомия) должна применяться как метод выбора при перекруте у подростков.

4. Лапароскопический доступ является оптимальным, так как позволяет сохранить яичник в подавляющем большинстве случаев.

5. Своевременная диагностика и правильная хирургическая тактика позволяют минимизировать риск утраты репродуктивной функции у подростков.

ЗАКЛЮЧЕНИЕ

Наш опыт подтверждает, что даже при выраженных макроскопических изменениях яичника проведение деторсии и органосохраняющих вмешательств является целесообразным и безопасным. Восстановление функции яичника наблюдалось в большинстве случаев.

Использование ультразвукового исследования с доплерометрией значительно повышает точность

диагностики, однако при перекруте отсутствие кровотока не всегда означает окончательный некроз тканей – в ряде случаев функция восстанавливалась после своевременной деторсии.

Необходимо подчеркнуть важность особого внимания к девочкам, которым выявляются кисты яичника вовремя профилактического осмотра обращаться в специализированные центры и получить во время специфическое лечение.

ЛИТЕРАТУРА

1. Kelleher C.M., Goldstein A.M. Adnexal masses in children N 1. P. 76-92. DOI: <https://doi.org/10.1097/GRF.000000> and adolescents // Clin. Obstet. Gynecol. 2015. Vol. 58, 0000000084 PMID: 25551698.
2. Нейштадт Э.Л., Ожиганова И.Н. Опухоли яичника. Санкт-Петербург : Фолиант, 2014. 350 с.
3. Адамян Л.В., Поддубный И.В., Глыбина Т.М., Федорова Е.В. Лапароскопия при кистах яичника и брюшной полости у девочек. Москва : ГЭОТАР-Медиа, 2007. С. 9-25.
4. Ульрих Е.А., Урманчеева А.Ф., Кутушева Г.Ф. Опухоли яичника (клиника, диагностика и лечение). Санкт-Петербург : Н-Л, 2012. С. 5-19.
5. Hermans A. Adnexal masses in children, adolescents