

MSU

Medical science of Uzbekistan

2025. №6

O'zbekiston tibbiyot ilmi



“O‘zbekiston tibbiyot ilmi”

ELEKTRON JURNALI

6-nashr. (Noyabr-Dekabr, 2025 yil)

Davriy nashrning rasmiy nomi: “O‘zbekiston tibbiyot ilmi” elektron jurnali O‘zbekiston Respublikasi Prezidenti Administratsiyasi huzuridagi Axborot va ommaviy kommunikatsiyalar agentligi tomonidan 24.05.2022 sanada berilgan №1631-sonli guvohnomasi bilan ro‘yxatdan o‘tgan.

O‘zbekiston Respublikasi Oliy ta‘lim, fan va innovatsiyalar vazirligi huzuridagi Oliy attestatsiya komissiyasi Rayosatining 2024 yil 30 noyabrdagi 01-07/3681/11-son qarori bilan tibbiyot fanlari bo‘yicha dissertatsiyalar asosiy ilmiy natijalarini chop etishga tavsiya etilgan milliy ilmiy nashrlar ro‘yhatiga kiritilgan.

Xalqaro indeksi: ISSN 2181-3612 (Online).

Jurnal asoschilari: Andijon davlat tibbiyot instituti va “I-EDU GROUP” MCHJ.

Jurnalning maqsadi: sog‘liqni saqlashning barcha bo‘g‘inlari xodimlarini bemorlarda turli kasalliklarda tashxis qo‘yish, davolash va profilaktikasini takomillashtirish bo‘yicha innovatsion yondashuvlar bilan tanishtirish, tibbiyot va ilmiy tibbiyot xodimlarining malakasini oshirish va takomillashtirish.

Jurnalning onlayn versiyasi veb-saytda mavjud: www.fdoctors.uz

Tahririyat telefoni: +998 (94) 018-02-55

Pochta manzili: 170100, Andijon shahar, “Yu.Otabekov” ko‘chasi, 1-uy.

Web-sayt: www.fdoctors.uz

E-mail: info@fdoctors.uz

Bog‘langan tizimlar:

GoogleScholar

DOI Crossref

inLibrary

SLIB.UZ

CYBERLENINKA

Orcid

Scienceweb

ResearchBib (OAK 14-baza)

Researchgate (OAK 40-baza)

TAHRIRIYAT TARKIBI:

Bosh muharrir - Rasul – Zade Yulduz Gulyamovna, Toshkent pediatriya tibbiyot instituti, (Toshkent, O‘zbekiston).

Bosh muharrir o‘rinbosari - Arzikulov Abdurayim Shamshievich, Andijon davlat tibbiyot instituti, (Andijon, O‘zbekiston)

Muharrir yordamchilari:

Mirzayev Sarvarbek Avazbekovich, Andijon iqtisodiyot va pedagogika universiteti (Andijon, O‘zbekiston).

Sherzod Toshboev Olimovich, Andijon davlat tibbiyot instituti, (Andijon, O‘zbekiston).

TAHRIRIYAT JAMOASI:

1. Madazimov Madamin Muminovich, Andijon davlat tibbiyot instituti, (Andijon, O‘zbekiston).
2. Ho‘jamberdiyev Mamazoyir Axmedovich, Andijon davlat tibbiyot instituti (Andijon, O‘zbekiston).
3. Mamarasulova Dilfuzahon Zakirjanovna, Andijon davlat tibbiyot instituti, (Andijon, O‘zbekiston)
4. Asrankulova Diloramhon Bahtiyarovna, Andijon davlat tibbiyot instituti, (Andijon, O‘zbekiston)
5. Salaxiddinov Kamaliddin Zuxriddinovich, Andijon davlat tibbiyot instituti, (Andijon, O‘zbekiston)
6. Xudayberdiev Kabil Tursunovich, Andijon davlat tibbiyot instituti, (Andijon, O‘zbekiston)
7. Zufarova Shaxnoza Alimdjanoyna, Toshkent pediatriya tibbiyot instituti, (Toshkent, O‘zbekiston).
8. Abdullajonov Baxromjon Rustamovich, Andijon davlat tibbiyot instituti, (Andijon, O‘zbekiston)
9. Raxmanova Lola Karimovna, Toshkent tibbiyot akademiyasi, (Toshkent, O‘zbekiston)
10. Mamatxudjaeva Gulnaraxan Najmidinovna, Andijon davlat tibbiyot instituti, (Andijon, O‘zbekiston)
11. Kaxxarov Zafarjon Abduraxmanovich, Andijon davlat tibbiyot instituti, (Andijon, O‘zbekiston).
12. Meliyeva Dilnoza Abdurayimovna, Andijon davlat tibbiyot instituti, (Andijon, O‘zbekiston).
13. Tulanov Dilshod Shomirzaevich, Andijon davlat tibbiyot instituti, (Andijon, O‘zbekiston).
14. Abdullaeva Mavjuda Ergashevna, Andijon davlat tibbiyot instituti, (Andijon, O‘zbekiston)
15. Salieva Manzura Xabibovna, Andijon davlat tibbiyot instituti, (Andijon, O‘zbekiston).

Article/Original paper

ADRENAL CORTEX HYPERPLASIA IN A NEWBORN GIRL (Case Study)

M.K.Abdukadirova¹  Z.Zh.Rakhmankulova¹  N.K.Khodjamova¹  U.D. Tukhtaeva¹ 

1. Tashkent Pediatric Medical Institute, Tashkent, Uzbekistan.

Abstract.

Main The pathogenesis is linked to impaired cortisol synthesis, a deficiency of which, through a feedback loop, stimulates ACTH secretion, leading to adrenal cortex hyperplasia and increased steroidogenesis. Moreover, the levels of not only those steroids formed in the stages preceding the blocked stage increase, but also those whose synthesis pathway bypasses the blocked stage. In many forms of congenital adrenal hyperplasia, adrenal androgen secretion also increases, leading to virilization in female patients. Therefore, congenital adrenogenital hyperplasia was previously called congenital adrenogenital syndrome. **Objective.** The objective is to present a clinical case of congenital adrenal cortical dysfunction, the virilizing – salt-wasting form, in a newborn infant. **Methods.** We present a clinical case of congenital adrenal cortical dysfunction, the virilizing – salt-wasting form, observed by the authors in a newborn infant. An analysis was performed on the patient's inpatient medical records and the results of clinical, laboratory, and instrumental examination methods. **Results.** Congenital adrenal cortical dysfunction, the virilizing – salt-wasting form, belongs to the group of genetically determined electrolyte balance disorders. These arise from impaired sodium ion reabsorption in the renal tubules due to the low sensitivity of tubular epithelial receptors to aldosterone. The clinical presentation is variable, and the disease may proceed with a risk of fatal outcome due to severe salt loss and pronounced hyperkalemia. Key manifestations include polyuria, polydipsia, vomiting, failure to thrive (physical developmental delay), arterial hypotension, and episodes of dehydration. We present the specific features of the clinical course of congenital adrenal cortical dysfunction, the virilizing – salt-wasting form, as well as the dynamics of laboratory parameters before and during treatment in the newborn infant. **Conclusion.** In newborns presenting with persistent hyperkalemia amidst progressive hypotrophy (failure to thrive), congenital adrenal cortical dysfunction should be ruled out. The presented clinical case will allow clinicians to broaden their perspective on the issue of hyperkalemia and the characteristics of clinical manifestations of rare tubulopathies, facilitating timely diagnosis and the correct selection of management strategy.

Key words: congenital adrenal cortex hyperplasia, hypoxic damage to the central nervous system, premature baby.

Врождённая гиперплазия коры надпочечников (ВГКН) была впервые описана в 1865 г., когда итальянский анатом L.D. Сресчиоо писал пациента мужского пола, который умер при явлениях «адинамии и рвоты». При вскрытии у него были обнаружены внутренние женские половые органы[5].

Врождённая гиперплазия коры надпочечников (адреногенитальный синдром) – группа аутосомно-рецессивных наследственных заболеваний, обусловленных генетическими дефектами ферментов и транспортных белков стероидогенеза. Недостаточная активность каждого из ферментов стероидогенеза приводит к уникальному комплексу гормональных отклонений, в связи, с чем клинические проявления разных форм ВГКН существенно различаются. Тип наследования всех ферментативных дефектов стероидогенеза — аутосомно-рецессивный. Чаще всего (90—95% всех случаев) встречается недостаточность 21-гидроксилазы. Частота клинически выраженных форм составляет 1:13, частота гетерозиготного носительства – 1:60[2,4].

Главным звеном патогенеза является нарушение синтеза кортизола, дефицит которого

по принципу обратной связи стимулирует секрецию АКТГ, что приводит к гиперплазии коры надпочечников и усилению стероидогенеза. Причём возрастает уровень не только тех стероидов, которые образуются на этапах, предшествующих заблокированному, но и тех, путь синтеза которых минует заблокированный этап [1,2]. При многих формах ВГКН усиливается секреция и андрогенов надпочечников, что приводит к вирилизации больных женского пола. Поэтому ранее ВГКН называли врождённым адреногенитальным синдромом [5,9].

В коре надпочечников выделяют три зоны (слоя): наружную — клубочковую, среднюю — пучковую и внутреннюю — сетчатую. Клетки клубочковой зоны синтезируют и секретируют минералокортикоиды (основной представитель у человека — альдостерон), клетки пучковой зоны — глюкокортикоиды (кортизол), клетки сетчатой зоны — андрогены (дегидроэпиандростерон, андростендион) [6].

Все гормоны коры надпочечников являются стероидами, синтезируются из холестерина и сразу же секретируются в кровоток. Секреция кортизола составляет в сутки у детей около 12,5 мг/м² и подчиняется циркадному ритму с максимальной концентрацией гормона в крови между 6 и 8 ч и минимальной — между 18 и 20 ч (вечерний уровень кортизола в плазме крови в 2 раза и более ниже, чем утренний). Формирование ритма происходит в течение 1-го года жизни и зависит от режима сна и бодрствования. Суточная секреция альдостерона при нормальном солевом режиме составляет 50 – 250 мкг и также имеет слабовыраженный циркадианный ритм, синхронизированный с ритмом кортизола [4].

Глюкокортикоиды обладают широким спектром действия, рецепторы к ним обнаружены практически во всех тканях; они оказывают белково-катаболический и гипергликемизирующий эффекты, перmissивно влияют на чувствительность тканей к инсулину, усиление липолиза, прямо стимулируют кетогенез в печени, влияют на обмен натрия, калия, магния, кальция и воды, а также участвуют в регуляции функции сердечно-сосудистой и иммунной систем [7,9].

Биологические эффекты минералокортикоидов связаны с регуляцией электролитного обмена: они вызывают задержку натрия, повышают экскрецию калия, магния и водородных ионов. Синтез кортизола у плода начинается с 8—10-й недели, альдостерона — после 22—24-й недели. Стероидные гормоны проникают к плоду и через плаценту, хотя для кортизола плацента имеет ограниченную проницаемость (около 10:1). АКТГ начинает синтезироваться в гипофизе плода с 7—9-й недели [6,7].

Недостаточность 21-гидроксилазы является наиболее часто встречающимся ферментативным дефектом стероидогенеза. Вследствие снижения активности 21-гидроксилазы клинические проявления отличаются полиморфизмом. Выделяют три клинические формы ВГКН в результате недостаточности 21-гидроксилазы: сольтеряющую, простую (вирильную или несложненную), стертую (поздно проявляющуюся, неклассическую). В период новорожденности диагностируют лишь явные формы недостаточности 21-гидроксилазы: простую и сольтеряющую [6].

Сольтеряющая форма ВГКН встречается у 2/3 больных с дефицитом 21-гидроксилазы. При рождении клиническая картина не отличается от проявлений простой формы ВГКН, но уже на 1—4-й неделях жизни развиваются симптомы острой недостаточности надпочечников: прогрессирующая потеря массы тела, срыгивания, рвота «фонтаном», диарея, «мраморность» кожного покрова, снижение артериального давления, тахикардия (редко брадикардия), глухость тонов сердца, цианоз. При отсутствии адекватной терапии больные погибают в первые 1—3 мес жизни [2,8].

При сольтеряющей форме ВГКН, когда невозможно провести гормональное обследование из-за тяжести состояния ребенка, большое значение в диагностике приобретают характер и степень электролитных нарушений (гиперкалиемия, гипонатриемия, гипохлоремия), данные ЭКГ (гиперкалиемия), показатели КОС (метаболический ацидоз), гематокрита (повышен), уровень глюкозы в крови (снижен). Желательно до начала терапии взять кровь для определения содержания гормонов [1,6].

Сольтеряющая форма ВГКН у девочек в случае типичной клинической картины при положительном половом хроматине не требует дифференциальной диагностики, но у мальчиков

следует исключить кишечную инфекцию, пилоростеноз, сепсис [3,6].

Для постановки диагноза, помимо клинической симптоматики, необходимо определение кортикостероидов в сыворотке крови или в моче, определение электролитов крови (включая уровень глюкозы, рН крови), УЗИ надпочечников и органов малого таза, исследование кариотипа, консультация генетика и гинеколога (для девочек). Полное обследование и консервативное лечение детей с ВГКН должно начинаться практически сразу после рождения, включая гормональную (глюко- и минералокортикоиды) и инфузионную терапию [3,4,5].

Клиническое наблюдение.

Ребёнок К. родился 23.03.2024 года. Из анамнеза матери известно, что данная беременность протекала на фоне анемии (Hb - 86 г/л), умеренного маловодья, хронической внутриутробной гипоксии плода. Ребёнок от II беременности, II родов на сроке 31 недель. Во время данной беременности в первом триместре отмечался сильный токсикоз, который сохранялся до 3 месяцев. Во время беременности на 12-14 неделе перенесла COVID-19. На 20–22-й неделе гестации методом ультразвукового исследования (УЗИ) диагностированы синдром задержки внутриутробного развития плода (СЗРП) и маловодие, на 21–22-й неделе – фетоплацентарная недостаточность (ФПН), маловодие. По этому поводу проведено стационарное лечение. На 30-й неделе беременности при повторном УЗИ диагностирована декомпенсация хронической фетоплацентарной недостаточности. Учитывая УЗИ картину было проведено оперативное родоразрешение путем кесарева сечения.

Оценка по шкале Апгар 3/5 баллов. Антропометрические данные при рождении: масса тела 1335,0 г, длина 40 см, окружность головы 31 см, окружность груди 29 см. Девочка родилась в очень тяжёлом состоянии за счёт дыхательной недостаточности II – III степени, выраженного синдрома угнетения центральной нервной системы (ЦНС) на фоне недоношенности, незрелости. С рождения получала респираторную терапию методом назального СРАР, с 5-х суток – на самостоятельном дыхании. В неврологическом статусе сохранялись синдром угнетения ЦНС, гипотензия и гипорефлексия. Новорожденная девочка из родильного зала была переведена в отделение реанимации новорожденных в крайне тяжёлом состоянии ввиду дыхательной недостаточности и морфофункциональной незрелости и неврологической симптоматики. Оценка по шкале Сильвермана составила 7–8 баллов. Респираторная недостаточность у новорожденного проявлялась шумным дыханием, втяжением уступчивых мест грудной клетки, ЧД более 60/мин, имели место апноэ длительностью более 15 сек. С 4-х суток жизни состояние ребенка расценивалось как стабильно тяжелое, и он был переведен на второй этап выхаживания в ГКДБ №5 в ОПН II.

Диагноз при переводе: Внутриутробная инфекция. ППЦНС. Недоношенный новорожденный 31 недель гестации. В родильном доме получала: респираторную терапию СРАР; антибактериальную терапию ампициллин, гентамицин; кофеин.

Состояние при поступлении тяжелое за счет интоксикации, неврологической симптоматики, недоношенности, незрелости. На осмотр реагирует вяло, двигательная активность снижена. Физиологические рефлексы с рук кратковременные, мышечная дистония, с преобладанием гипотонии, кожные покровы бледно-розовые, дряблые, морщинистые с мраморным рисунком. Периоральный цианоз и акроцианоз. Слизистые полости рта чистые. Пупочный остаток в скобке. Аускультативно над легкими ослабленное дыхание, втяжение грудины и межреберий. Тоны сердца приглушены, ритмичные. ЧСС – 130-140 уд/мин. Живот мягкий, подвздут, перистальтика выслушивается. Печень и селезенка не увеличена, выходит на 1 см из-под края реберной дуги, селезенка не пальпируется.

Наружные половые органы по женскому типу, гипертрофия клитора. С 6-7 суток жизни у ребёнка появились срыгивания по типу «фонтаном», учащение и разжижение стула, потеря от первоначальной массы тела 14%. Назначено зондовое микроструйное кормление смесью «NutrilonПептиГастро», но у ребенка сохранялась частая рвота.

Был установлен центральный венозный катетер для проведения инфузионной терапии. После введения докорма ребенок стал срыгивать после каждого кормления, плохо сосал, появились поносы. Смесью «NutrilonПептиГастро» была заменена на «NeocateLCP», улучшения

не было. Далее были опробованы еще две смеси, ребенок продолжал срыгивать. В возрасте 16 дней ребенок стал вялым, много спал. Появились частая рвота фонтаном, жидкий стул 2 раза в сутки.

На 06.04.2024 г. осмотрен неонатальным хирургом и исключен пилоростеноз.

Ребенок в динамике несколько раз был осмотрен невропатологом и поставлен следующий диагноз: Последствия ВУИ. Синдром угнетения ЦНС и вегето-висцеральных дисфункций. МФН.

Консультация генетика от 20.04.2024 г.: диагноз – врожденная дисфункция коры надпочечников (Адреногенитальный синдром), рекомендован анализ крови на гормоны: альдостерон, кортизол, ренин; микроэлементы: Калий, Натрий, Хлор. Рекомендовано консультация эндокринолога.

Консультация эндокринолога от 26.04.2024 г.: полученные данные гормонов крови выявляют высокие цифры АКТГ, тестостерона, 17-ОН-прогестерона, что свидетельствует в пользу врожденной гиперплазии коры надпочечников, вирильной формы? Рекомендован приём кортефа 1,25 мг х 2 раза в день (7 и 22 час). По результатам электролитов (К – 5,5, Na – 128), доза кортинеффа увеличена – 2 раза в день (10 и 17 час) под контролем электролитов крови.

Консультация детского гинеколога: жалобы на неправильное строение наружных половых органов, они сформированы по мужскому типу, выражен уrogenитальный синус в виде мошонки, клитор увеличен в виде пениса с выраженной головкой. Рекомендовано назначение глюкокортикоидной терапии под наблюдением эндокринолога.

Таблица-1

Динамика изменений показателей общего анализа крови

Дата	<u>Нгб</u> /л	<u>п/п</u>	<u>Эрит</u> 10*12	<u>Лей</u> 10*9	<u>Эоз</u>	<u>п/я</u>	<u>с/я</u>	<u>Моц.</u>	<u>лимф</u>	<u>Тр</u> 10*9	<u>СО</u> <u>Эм</u> м/ч
4-й день жизни	165	0,95	5,2	12,5	4	1	46	10	41	287	4
	195	0,95-1,15	5,6	11,5	3,9	2,8	42,5	10,5	42,6	301	2,7
9-15 день жизни	163	0,89	3,7	11,5	6	18	35	3	46	210	6
	188	0,95-1	5,4	11,2	4,1	2,5	36,9	10,5	47,9	309	4,0
При выписке 43 дней	168	0,93	5,6	9,8	3	3	34	7	41	271	5
	120	0,95-1,15	3,8-5,6	6,5-13,5	0,5-7	0,5-4	15-45	2-12	40-76	300	4-8

Примечание: В числителе значения больного, в знаменателе – контроль.

В качестве контроля использовались данные Н.П. Шабалова, 2016 г. (Т.2, с. 187-188).

Сывороточный анализ от 26.04.2024 год:

Кортизол – 588 нмоль/л (норма 80±20 нмоль/л); Альдостерон – 1100,0 пг/мл (норма 20 пг/мл); Ренин – 16,60 пг/мл (норма 4.5-45,5 пг/мл); Калий – 5,50 ммол/л; Натрий – 128 ммол/л; Хлор – 95 ммол/л;

НСГ: гипоксически-ишемические изменения паренхимы головного мозга, признаки его незрелости.

УЗИ брюшной полости: патологии органов брюшной полости и почек не обнаружено.

УЗИ женских половых органов – наличие матки, размеры которой соответствует возрастной норме, рекомендовано повторное обследование через 6-9 месяцев для визуализации яичников.

Данной пациентке в возрасте 32 дней начата заместительная гормональная терапия гидрокортизоном (кортеф) из расчета 20 мг/м² (07 ч – 1,25 мг, 22 ч – 1,25 мг) и флудрокортизоном (кортинефф) (08 ч – 0,025 мг, 18 ч – 0,025 мг). На фоне проводимой терапии отмечена положительная динамика, улучшился аппетит, исчезла рвота, ребенок стал прибавлять в весе. Накануне выписки у ребенка масса тела 2130 г, за 43 койко-дней, проведенных в отделении прибавил 1330,0 г.

Окончательный диагноз: Наследственно – генетическое заболевание.

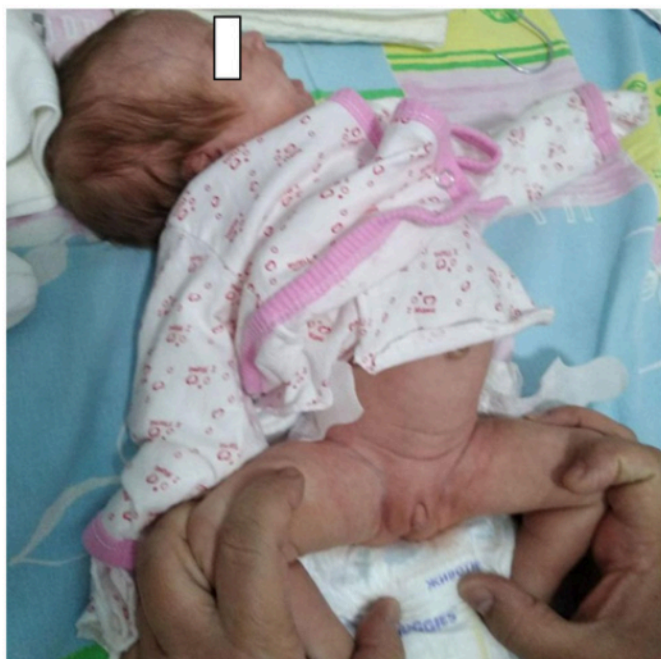

Рисунок-1. Наружные гениталии девочки с ВДКН. Клитор penisообразный. Большие половые губы образуют складчатую «мошонку».

Врождённая дисфункция коры надпочечников. Вирильно – Сольтеряющая форма.

Ребенок выписывается в удовлетворительном состоянии под наблюдение участкового семейного врача и эндокринолога. Рекомендовано диспансеризация и контроль: уровней калия, натрия, хлора сыворотки, кортизола, АКТГ плазмы 8 и 20 часов, альдостерона, активность ренина плазмы. ЭКГ (1 раз в год). Определить «костный» возраст (1 раз в год). МРТ головного мозга и МСКТ надпочечников (1 раз в год). ДНК диагностика.

Заключение. В связи отсутствием результата неонатального скрининга и осторожности неонатологов по поводу данного заболевания в описанном клиническом наблюдении имеет место поздняя постановка диагноза ВДКН вирильно – сольтеряющей формы. Основная терапия ВДКН – заместительная глюко- и минералокортикоидная терапия, позволяющая предупредить острый адреналовый криз, оптимизировать физическое развитие ребенка.

Вклады авторы: Все авторы внесли существенный вклад в разработку концепции, проведение исследования и подготовку статьи, прочли и одобрили финальную версию перед публикацией.

Конфликт интересов. Авторы декларируют отсутствие явных и потенциальных конфликтов интересов, связанных с публикацией настоящей статьи.

Источник финансирования. Авторы заявляют об отсутствии внешнего финансирования при проведении исследования.

List of references

- [1] Afonin A. A. et al. A case of adrenal cortex hyperplasia in a newborn child // Medical Bulletin of the South of Russia. 2017; 2: 81-84.
- [2] Burtseva T. E. et al. Registry of children with congenital dysfunction of the adrenal cortex in the Sakha Republic (Yakutia): salt-wasting form // Bulletin of the North-Eastern Federal University named after M.K. Ammosov. Series: Medical Sciences. 2019; 1 (14): 19-24.
- [3] Girsh Ya. V., Kurikova E. A. Congenital dysfunction of the adrenal cortex: a case report // Bulletin of Surgut State University. Medicine. 2020; 2 (44): 46-53.
- [4] Mokrysheva N. G. et al. Clinical guidelines «Congenital dysfunction of the adrenal cortex (adrenogenital syndrome)» // Obesity and Metabolism. 2021; 18 (3): 345-382.
- [5] Solntseva A. V. Congenital dysfunction of the adrenal cortex in children. 2018: 45.
- [6] Shabalov N. P. Neonatology. A textbook in 2 volumes. Volume II. Moscow: GEOTAR-Media;

2020.



[7] Conlon T. A. et al. International newborn screening practices for the early detection of congenital adrenal hyperplasia // *Horm Res Paediatr.* 2023; 1-13.

[8] Korula S. et al. Comprehensive overview of congenital adrenal hyperplasia and its genetic diagnosis among children and adolescents // *Journal of Pediatric Endocrinology and Diabetes.* 2023; 2(3): 119-130.

[9] Uslar T. et al. Clinical update on congenital adrenal hyperplasia: recommendations from a multidisciplinary adrenal program // *Journal of Clinical Medicine.* 2023; 12(9): 3128.

Article/Review

CURRENT STRATEGY FOR THE TREATMENT OF RESPIRATORY DISTRESS SYNDROME IN NEWBORNS (literature review)

N.K.Khodjamova¹  Z.Zh.Rakhmankulova¹  M.K.Abdukadirova¹  D.U.Khasanova¹, G.K.Rustamova¹

1. Tashkent State Medical University, Tashkent, Uzbekistan.

Abstract.

Respiratory distress syndrome (P22.0; ICD-10) is a condition associated with lung immaturity and surfactant deficiency in neonates born prematurely. Treatment of RDS remains a key component of neonatal intensive care. The aim of the study was to analyze current treatment strategies for neonatal respiratory distress syndrome. Materials and methods of the study: scientific literature and methodological recommendations of foreign and domestic authors of recent years were analyzed. Study results: the prognosis for newborns who have received prenatal steroids, respiratory support, and exogenous surfactant therapy is favorable. Mortality is less than 10%, and in some studies, survival rates reach 98% when using advanced treatment methods. The evidence base for the updated recommendations and the emergence of some new positions require the implementation of a national protocol for the management of newborns with RDS, which will improve the quality of medical care for newborns and reduce mortality rates among premature infants and severe complications.

Key words: respiratory distress syndrome (RDS), premature infants, respiratory therapy, surfactant, prenatal steroid prophylaxis.

В настоящее время в неонатальной практике активно внедряются новые технологии выхаживания глубоко недоношенных детей, оптимизируются методы оказания им реанимационной помощи и интенсивной терапии с учетом гестационного возраста, и соответствующей морфофункциональной незрелости. Респираторный дистресс-синдром (P22.0; МКБ-10) является одним из состояний, связанных с незрелостью легких и дефицитом сурфактанта у новорожденных от преждевременных родов. Лечение РДС остаётся ключевым компонентом неонатальной интенсивной терапии. Современные пути оказания помощи при РДС основываются на обновлённой шестой версии «Европейских рекомендаций по лечению РДС» 2022 года, подготовленной группой опытных европейских неонатологов и экспертов в области перинатального акушерства. Эти обновленные рекомендации содержат данные последних Кохрейновских систематических обзоров и медицинской литературы, критического анализа самых последних доказательств, доступных к концу 2022 года [23].

Оптимизация исходов для детей с РДС включает прогнозирование риска преждевременных родов, соответствующий перевод матери в перинатальный центр, а также антенатальная профилактика - надлежащее и своевременное использование дородовых стероидов. Научно обоснованное лечение, направленное на защиту легких, включает в себя начало неинвазивной респираторной поддержки с момента рождения, разумное использование кислорода, раннее введение сурфактанта, терапию кофеином, а также отказ от интубации и механической вентиляции, если это возможно. Также рассматривается общий уход за новорожденными с РДС, включающий сердечно - сосудистую поддержку и рациональное использование антибиотиков. Эффективность лечебных мероприятий оценивается снижением смертности, соответственно увеличением выживаемости и снижением осложнений типа синдрома утечки воздуха, случаев бронхолегочной дисплазии (БЛД) и отдаленных результатов психомоторного развития детей с РДС [26].

Лечение РДС требует координации между многочисленными командами врачей неонато-

16.	GIPOXIK-ISHEMIK ENSEFALOPATIYANING OG'IRLIK DARAJASIGA QARAB YANGI TUG'ILGAN BOLALARDA KLINIK XUSUSIYATLARI Sh.X.Xodjimetova, M.A.G'ulyamova, F.F.Tursunbaeva, R.Z.Ochilova	101-106
17.	MAKTABGACHA YOSHDAGI BOLALARDA ANEMIYA PAYTIDA SIMPTOMOKOMPLEKSLARNING NAMOYON BO'LISH XUSUSIYATLARI S.R.Xudaynazarova, Sh.M.Kur'yazova, G.E.Dergunova	107-112
18.	BOLALARDA BRONXIAL ASTMA VA OZIQLANISH TRAKTIDAGI BUZILISHLARNING O'ZARO BOG'LIQLIGI: KLINIK-FUNKTSIONAL JIHATLAR D.Sh.Ergasheva, E.A.Xudoyqulov, G.A.Tashmatova	113-116
19.	TURLI OG'IRLIK DARAJASIDAGICOVID-19 BO'LGAN ONALARDAN MUDDATIGA ETMAY TUG'ILGAN CHAQALOQLARDA PERIFERIK QON XUSUSIYATLARI Z.Z.Raxmanqulova, N.K.Xodjamova, M.K.Abduqodirova	117-121
20.	KLINIK HOLAT: YANGI TUG'ILGAN QIZLARDA BUYUK UZISI POTASI GIPERPLAZIYASI M.K.Abduqodirova, Z.J. Raxmanqulova, N.K.Xodjamova, U.D.To'xtayeva	122-127
21.	CHAQALOQLAR RESPIRATOR DISTRESS SINDROMINI DAVOLASHNING ZAMONAVIY STRATEGIYASI (Adabiyot sharhi) N.K.Xodjamova, Z.J.Raxmankulova, M.K.Abdukadirova, D.U.Xasanova, G.K.Rustamova	128-138
22.	BOLALARDA ATOPIK DERMATIT BILAN ASSOTSIYATSİYALANGAN BRONXIAL ASTMANING XORAZM HUDUDIDA YASHOVCHI BOLALARDA O'ZIGA XOSLIGI M.X.Mirrahimova, G.A.Tashmatova, G.U.Jumanazarova	139-142
23.	BOLALARDA RESPIRATOR-SINTSITAL VIRUS INFEKSIYASINING GLOBAL YUKLAMASI: ZAMONAVIY PEDIATRIYANING YUTUQLARI VA MUAMMOLARI F.R.Babadjanova, D.M.Zaidova	143-147
24.	ERTA YOSHDAGI BOLALARDA KUZATILADIGAN UYDAN TASHQARI PNEVMONIYANING KLINIK, LABORATOR VA IMMUNOLOGIK XUSUSIYATLARI N.X.Abrieva, Sh.Sh.Shoyikromov, M.A.Axmatalieva	148-153
25.	IT SOHASI BILAN SHUG'ULLANUVCHI YOSHLARDA KATEXOLAMINLAR ALMASHINUVI SIRKAD RITMINI VA LIPIDLARNING PEREKSID OKSIDLANISH JARAYONLARINING O'RGANISH G.S.Oybekova, M.A.Xujamberdiyev, B.M.Vaxabov	154-161
26.	KORONAR ARTERIYALAR STENOZISIZ MIOKARD INFARKTIGA ZAMONAVIY YONDASHUV M.M.Maxmudov, X.M.Tursunov, B.F.Muhamedova, M.H.Nazarova, R.S.Kuryozov	162-171