

ЎЗБЕКИСТОН РЕСПУБЛИКАСИ СОҒЛИҚНИ САҚЛАШ ВАЗИРЛИГИ
ТОШКЕНТ ТИББИЁТ АКАДЕМИЯСИ

2022 №5

2011 йилдан чиқа бошлаган

TOSHKENT TIBBIYOT AKADEMIYASI
AХВОРОТНОМАСИ



ВЕСТНИК
ТАШКЕНТСКОЙ МЕДИЦИНСКОЙ АКАДЕМИИ

Тошкент



Выпуск набран и сверстан на компьютерном издательском комплексе редакционно-издательского отдела Ташкентской медицинской академии

Начальник отдела: М. Н. Аслонов

Редактор русского текста: О.А. Козлова

Редактор узбекского текста: М.Г. Файзиева

Редактор английского текста: А.Х. Жураев

Компьютерная корректура: З.Т. Алишова

Учредитель: Ташкентская медицинская академия

Издание зарегистрировано в Ташкентском Городском управлении печати и информации
Регистрационное свидетельство 02-00128

Журнал внесен в список, утвержденный приказом № 201/3 от 30 декабря 2013года реестром ВАК в раздел медицинских наук

Рукописи, оформленные в соответствии с прилагаемыми правилами, просим направлять по адресу: 100109, Ташкент, ул. Фароби, 2,
Главный учебный корпус ТМА,
4-й этаж, комната 444.
Контактный телефон: 214 90 64
e-mail: rio-tma@mail.ru
rio@tma.uz

Формат 60x84 1/8. Усл. печ. л. 9,75.
Гарнитура «Cambria».
Тираж 150.
Цена договорная.

Отпечатано на ризографе редакционно-издательского отдела ТМА.
100109, Ташкент, ул. Фароби, 2.

Вестник ТМА № 5, 2022

РЕДАКЦИОННАЯ КОЛЛЕГИЯ

Главный редактор

проф. А.К. Шадманов

Заместитель главного редактора

проф. О.Р.Тешаев

Ответственный секретарь

проф. Ф.Х.Иноятова

ЧЛЕНЫ РЕДАКЦИОННОЙ КОЛЛЕГИИ

акад. Аляви А.Л.

проф. Билалов Э.Н.

проф. Гадаев А.Г.

акад. Каримов Ш.И.

проф. Комилов Х.П.

акад. Курбанов Р.Д.

проф. Мавлянов И.Р.

акад. Назыров Ф.Г.

проф. Нажмутдинова Д.К.

748

проф. Саломова Ф.И.

акад. Соатов Т.С.

проф. Ходжибеков М.Х.

проф. Шайхова Г.И.

проф. Жае Вук Чои

Члены редакционного совета

д.п.н. Абдуллаева Р.М. (Ташкент)

проф. Акилов Ф.О. (Ташкент)

проф. Аллаева М.Д. (Ташкент)

проф. Ахмедов Р.М. (Бухара)

проф. Гиясов З.А. (Ташкент)

проф. Ирискулов Б.У. (Ташкент)

проф. Каримов М.Ш. (Ташкент)

проф. Каюмов У.К. (Ташкент)

проф. Исраилов Р.И. (Ташкент)

проф. Охунов А.О. (Ташкент)

проф. Парпиева Н.Н. (Ташкент)

проф. Рахимбаева Г.С. (Ташкент)

проф. Ризамухамедова М.З. (Ташкент)

проф. Сабилов У.Ю. (Ташкент)

проф. Сабирова Р.А. (Ташкент)

проф. Халиков П.Х. (Ташкент)

проф. Хамраев А.А. (Ташкент)

проф. Холматова Б.Т. (Ташкент)

проф. Шагазатова Б.Х. (Ташкент)

Herald TMA №5, 2022

EDITORIAL BOARD

Editor in chief

prof. A.K. Shadmanov

Deputy Chief Editor

prof. O.R. Teshayev

Responsible secretary

prof. F.Kh. Inoyatova

EDITORIAL TEAM

academician Alyavi A.L.

prof. Bilalov E.N.

prof. Gadaev A.G.

academician Karimov Sh.I.

prof. Komilov Kh. P.

academician Kurbanov R.D.

prof. Mavlyanov I.R.

academician Nazzyrov F.G.

prof. Najmutdinova D.K.

prof. Salomova F.I.

academician Soatov T.C.

prof. Khodjibekov M.X.

prof. Shaykhova G.I.

prof. Jae Wook Choi

EDITORIAL COUNCIL

DSc. Abdullaeva R.M.

prof. Akilov F.O. (Tashkent)

prof. Allaeva M.D. (Tashkent)

prof. Akhmedov R.M. (Bukhara)

prof. Giyasov Z.A. (Tashkent)

prof. Iriskulov B.U. (Tashkent)

prof. Karimov M.Sh. (Tashkent)

prof. Kayumov U.K. (Tashkent)

prof. Israilov R.I. (Tashkent)

prof. Okhunov A.A. (Tashkent)

prof. Parpieva N.N. (Tashkent)

prof. Rakhimbaeva G.S. (Tashkent)

prof. Rizamukhamedova M.Z. (Tashkent)

prof. Sabirov U.Y. (Tashkent)

prof. Sabirova R.A. (Tashkent)

prof. Khalikov P.Kh. (Tashkent)

prof. Khamraev A.A. (Tashkent)

prof. Kholmatova B.T. (Tashkent)

prof. Shagzatova B.X. (Tashkent)

Journal edited and printed in the computer of Tashkent
Medical Academy editorial department

Editorial board of Tashkent Medical Academy

Head of the department: M.N. Aslonov

Russian language editor: O.A. Kozlova

Uzbek language editor: M.G. Fayzieva

English language editor: A.X. Juraev

Corrector: Z.T. Alyusheva

Organizer: Tashkent Medical Academy

Publication registered in editorial and information
department of Tashkent city

Registered certificate 02-00128

Journal approved and numbered under the order 201/3 from 30
of December 2013 in Medical Sciences department of SUPREME

ATTESTATION COMMISSION

COMPLETED MANUSCRIPTS PLEASE SEND following address:

2-Farobiy street, 4 floor room 444. Administration building of TMA.
Tashkent. 100109, Toshkent, ul. Farobi, 2, TMA bosh o'quv binosi,
4-qavat, 444-xona.

Contact number: 71-214 90 64

e-mail: rio-tma@mail.ru. rio@tma.uz

Format 60x84 1/8. Usl. printer. I 9.75.

Listening means «Cambria».

Circulation 150.

Negotiable price

Printed in TMA editorial and publisher department
risograph

2 Farobiy street, Tashkent, 100109.

СОДЕРЖАНИЕ

CONTENT

НОВЫЕ ПЕДАГОГИЧЕСКИЕ ТЕХНОЛОГИИ	NEW PEDAGOGICAL TECHNOLOGIES	
Базарбаев М.И., Сайфуллаева Д.И., Рахимов Б.Т., Жураева З.Р. РОЛЬ ИНФОРМАЦИОННЫХ ТЕХНОЛОГИЙ В МЕДИЦИНЕ И БИОМЕДИЦИНСКОЙ ИНЖЕНЕРИИ В ПОДГОТОВКЕ БУДУЩИХ СПЕЦИАЛИСТОВ В ПЕРИОД ЦИФРОВОЙ ТРАНСФОРМАЦИИ В ОБРАЗОВАНИИ	Bazarbaev M.I., Saifullaeva D.I., Rakhimov B.T., Zhuraeva Z.R. THE ROLE OF INFORMATION TECHNOLOGIES IN MEDICINE AND BIOMEDICAL ENGINEERING IN THE TRAINING OF FUTURE SPECIALISTS IN THE PERIOD OF DIGITAL TRANSFORMATION IN EDUCATION	8
ОБЗОРЫ	REVIEWS	
Алимов Ж.М., Каримова Н.С., Исроилов Б.С., Агзамов О.А. ЭПИДЕМИОЛОГИЧЕСКИЕ АСПЕКТЫ ОПУХОЛЕЙ ОБЛАСТИ НОСОГЛОТКИ В МИРЕ И РЕСПУБЛИКЕ УЗБЕКИСТАН	Alimov J.M., Karimova N.S., Isroilov B.S., Agzamov O.A. EPIDEMIOLOGICAL ASPECTS OF TUMORS OF THE NASOPHARYNX IN THE WORLD AND THE REPUBLIC OF UZBEKISTAN	14
Бобомуратов Т.А., Файзиев Н.Н., Маллаев Ш.Ш. КОРОНАВИРУСНЫЕ ИНФЕКЦИИ У ДЕТЕЙ, КЛИНИЧЕСКИЕ ОСОБЕННОСТИ, ДИАГНОСТИКА, ЛЕЧЕНИЕ	Bobomuratov T.A., Faiziev N.N., Mallaev Sh.Sh. CORONAVIRUS INFECTIONS IN CHILDREN, CLINICAL FEATURES, DIAGNOSIS, TREATMENT	21
Жумаев А.Х., Саидов А.А. СРАВНИТЕЛЬНАЯ ОЦЕНКА СТОМАТОЛОГИЧЕСКОГО СТАТУСА ПАЦИЕНТОВ СТАРШИХ ВОЗРАСТНЫХ ГРУПП ПРИ ПРОТЕЗИРОВАНИИ СЪЕМНЫМИ ПРОТЕЗАМИ	Jumaev A.Kh., Saidov A.A. COMPARATIVE EVALUATION OF THE DENTAL STATUS OF PATIENTS OF OLDER AGE GROUPS DURING PROSTHETICS WITH REMOVABLE PROSTHESES	24
Нурметов Х.Т., Маруфханов Х.М., Талипов Р.М. НЕКОТОРЫЕ АСПЕКТЫ ПАТОГЕНЕЗА АНКИЛОЗИРУЮЩЕГО СПОНДИЛОАРТРИТА	Nurmetov Kh.T., Marufkhanov Kh.M., Talipov R.M. SOME ASPECTS OF THE PATHOGENESIS OF ANKYLOSING SPONDYLITIS	27
Раджапова Ф.Р., Махкамова Ф.Т. РАННИЙ ДЕТСКИЙ КАРИЕС	Radzhapova F.R., Makhkamova F.T. EARLY CHILDHOOD CARIES	30
Рахманова Ф.Э., Холмуродова Д.К. РОЛЬ ОКСИДА АЗОТА В ЛЕЧЕНИИ НЕЗАЖИВАЮЩИХ КОЖНЫХ РАН	Rakhmanova F.E., Kholmurodova D.K. THE ROLE OF NITRIC OXIDE IN THE TREATMENT OF NON-HEALING SKIN WOUNDS	34
Тавашаров Б.Н., Утегенов Ю.И., Усмонов Б.Б. ОСОБЕННОСТИ ПРЕОПЕРАЦИОННОЙ ПОДГОТОВКИ У БОЛЬНЫХ С МОРБИДНОМ ОЖИРЕНИЕМ	Tavasharov B.N., Utegenov Yu.I., Usmonov B.B. FEATURES OF PREOPERATIVE PREPARATION IN PATIENTS WITH MORBID OBESITY	38
Тухсанова Н.Э. ДЕЙСТВИЕ ЭТИЛОВОГО СПИРТА НА ЦЕНТРАЛЬНУЮ НЕРВНУЮ СИСТЕМУ ЧЕЛОВЕКА И ЖИВОТНЫХ	Tukhsanova N.E. THE EFFECT OF ETHYL ALCOHOL ON THE CENTRAL NERVOUS SYSTEM OF HUMANS AND ANIMALS	43
Тухтаев Б.У., Юсупов А.А., Саидов Т.Т. РОЛЬ И МЕСТО ЛАЗЕРНЫХ МЕТОДОВ В КОМПЛЕКСНОЙ ТЕРАПИИ ОТКРЫТОУГОЛЬНОЙ ГЛАУКОМЫ	Tuxtayev B.U., Yusupov A.A., Saidov T.T. THE ROLE AND PLACE OF THE LASER METHODS IN COMPLEX THERAPY OF PRIMARY OPEN ANGLE GLAUCOMA	46
Усербаяева Р.К., Ашуров З.Ш., Лян Е.М., Талипова Н.Ш., Ражабов М.Н., Зокиров М.М. ВЗАИМОВЛИЯНИЕ ТРЕВОЖНЫХ РАССТРОЙСТВ РОДИТЕЛЕЙ И ИХ ДЕТЕЙ	Userbayeva R.K., Ashurov Z.Sh., Lyan Y.M., Talipova N.Sh., Rajabov M.N., Zokirov M.M. THE INTERACTION OF ANXIETY DISORDERS BETWEEN PARENTS AND THEIR CHILDREN	50
Юлдашев Б.С. РЕГИОНАРНЫЕ ОСОБЕННОСТИ ПРОБЛЕМЫ РЕЦИДИВИРУЮЩЕГО РАКА МОЛОЧНОЙ ЖЕЛЕЗЫ	Yuldashiev B.S. REGIONAL FEATURES OF THE PROBLEM OF RECURRENT BREAST CANCER	53
ЭКСПЕРИМЕНТАЛЬНАЯ БИОЛОГИЯ И МЕДИЦИНА	EXPERIMENTAL BIOLOGY AND MEDICINE	
Мустафоев З.М., Бахронов Ж.Д. МОРФОМЕТРИЧЕСКАЯ ХАРАКТЕРИСТИКА ЧАСТЕЙ НЕФРОНА ПОЧЕК КРЫС В НОРМЕ И ПРИ ПОЛИПРАГМАЗИИ ПРОТИВОВОСПАЛИТЕЛЬНЫМИ ПРЕПАРАТАМИ	Mustafoev Z.M., Bakhronov J.D. MORPHOMETRIC CHARACTERISTICS OF PARTS OF RAT'S KIDNEY NEPHRON IN NORMALITY AND IN POLYPRAGMASIA WITH ANTI-INFLAMMATORY PREPARATIONS	57
Чориева З.Ю., Адилбекова Д.Б. ОЦЕНКА МОРФОЛОГИЧЕСКОГО СОСТОЯНИЯ ПОЧЕК ПОТОМСТВА, РОЖДЕННЫХ ОТ МАТЕРЕЙ С ХРОНИЧЕСКИМ ТОКСИЧЕСКИМ ГЕПАТИТОМ	Chorieva Z.Yu., Adilbekova D.B. ASSESSMENT OF THE MORPHOLOGICAL STATE OF THE KIDNEYS OF OFFSPRING BORN TO MOTHERS WITH CHRONIC TOXIC HEPATITIS	60

Садыков Р.А., Исмаилов С.И., Бабаджанов А.Х., Оразалиев Г.Б., Махмудов У.М., Шарифжонов С.М. КЛИНИЧЕСКАЯ ЭФФЕКТИВНОСТЬ РАНЕВОГО ПОКРЫТИЯ ХЕМОБЕН ПРИ ПОВРЕЖДЕНИЯХ ПЕЧЕНИ И СЕЛЕЗЕНКИ	Sadykov R.A., Ismailov S.I., Babadzhanov A.Kh., Orazaliev G.B., Makhmudov U.M., Sharifjonov S.M. CLINICAL EFFICACY OF CHEMOBENE WOUND DRESSING IN LIVER AND SPLEEN INJURIES	141
Сайинаев Ф.К., Арзиев И.А. ЭФФЕКТИВНОСТЬ МАЛО-ИНВАЗИВНЫХ ВМЕШАТЕЛЬСТВ В ХИРУРГИЧЕСКОМ ЛЕЧЕНИИ ХРОНИЧЕСКОЙ ВЕНОЗНОЙ НЕДОСТАТОЧНОСТИ НИЖНИХ КОНЕЧНОСТЕЙ	Sayinaev F.K., Arziev I.A. OPTIMIZATION OF SURGICAL TREATMENT OF CHRONIC VENOUS INSUFFICIENCY OF THE LOWER LIMBS	146
Сатвалдиева Э.А., Файзиев О.Я. СРАВНИТЕЛЬНАЯ ОЦЕНКА ЭФФЕКТИВНОСТИ ЦЕНТРАЛЬНОЙ ГЕМОДИНАМИКИ ПРИ ПЛАСТИЧЕСКИХ ОПЕРАЦИЯХ У ДЕТЕЙ	Satvaldieva E.A., Fayziev O.Ya. COMPARATIVE EVALUATION EFFECTIVENESS CENTRAL HEMODYNAMIC AT PLASTIC SURGERY IN CHILDREN	150
Султанова Н.С. ИЗУЧЕНИЕ НЕОБХОДИМОСТИ ИСКЛЮЧИТЕЛЬНО ГРУДНОГО ВСКАРМЛИВАНИЯ В РАЗВИТИИ ИММУНОСОМАТИЧЕСКОГО СТАТУСА	Sultanova N.S. STUDYING THE NEED FOR EXCLUSIVE BREASTFEEDING IN THE DEVELOPMENT OF IMMUNOSOMATIC STATUS	154
Толибов Д.С., Салимова Р.А., Шарафиддинов Ж.М. ОПТИМИЗАЦИЯ ПОДХОДОВ К РАННЕЙ ДИАГНОСТИКЕ ДЕМЕНЦИИ АЛЬЦГЕЙМЕРОВСКОГО ТИПА НА УРОВНЕ АМБУЛАТОРНО-ПОЛИКЛИНИЧЕСКОГО ЗВЕНА	Tolibov D.S., Salimova R.A., Sharafiddinov Zh.M. OPTIMIZATION OF APPROACHES TO THE EARLY DIAGNOSIS OF ALZHEIMER'S TYPE DEMENTIA AT THE OUTPATIENT LEVEL	159
Халиков С.П., Хусинов Д.О., Рахмонов У.Р., Эшкучиев М.Ш. ЛАПАРОСКОПИЧЕСКАЯ ГЕРНИОПЛАСТИКА ПРИ ПАХОВЫХ ГРЫЖАХ	Khalikov S.P., Khusinov D.O., Rakhmonov U.R., Eshkuziev M.Sh. LAPAROSCOPIC HERNIOPLASTY FOR INGUINAL HERNIAS	162
Хамдамов Б.З., Облокулов А.А., Исмаилова А.А., Убайдуллаев С.А. ПОДХОДЫ К ИЗУЧЕНИЮ ОСНОВНЫХ ЦИТОКИНОВ У БОЛЬНЫХ СПОНТАННЫМ БАКТЕРИАЛЬНЫМ ПЕРИТОНИТОМ ПРИ ЦИРРОЗЕ ПЕЧЕНИ ВИРУСНОЙ ЭТИОЛОГИИ	Khamdamov B.Z., Oblokulov A.A., Ismailova A.A., Ubaidullaev S.A. APPROACHES TO THE STUDY OF THE MAIN CYTOKINES IN PATIENTS WITH SPONTANEOUS BACTERIAL PERITONITIS IN LIVER CIRRHOSIS OF VIRAL ETIOLOGY	167
Ходжиева Д.Т., Бафоева З.Б., Наврузова З.Ш. ОСОБЕННОСТИ ГОЛОВНЫХ БОЛЕЙ, ВОЗНИКШИХ ВСЛЕДСТВИЕ ИШЕМИЧЕСКОГО ИНСУЛЬТА, АССОЦИИРОВАННОГО С ИНФАРКТОМ МИОКАРДА	Khodzhiyeva D.T., Bafoeva Z.B., Navruzova Z.Sh. FEATURES OF HEADACHES RESULTING FROM ISCHEMIC STROKE ASSOCIATED WITH MYOCARDIAL INFARCTION	172
Худайберганаева Н.Х., Ахмедова И.М. ВНЕЖЕЛУДОЧНЫЕ ПРОЯВЛЕНИЯ ХРОНИЧЕСКОГО ГАСТРОДУОДЕНИТА У ДЕТЕЙ	Khudaiberganova N.Kh., Akhmedova I.M. EXTRAGASTRIC MANIFESTATIONS OF CHRONIC GASTRODUODENITIS IN CHILDREN	176
Юсупалиходжаева С.Х., Шомуродова Г.Х. ОЦЕНКА ЭФФЕКТИВНОСТИ РАСТВОРА ФУРАСОЛА ПРИ КОМБИНИРОВАННОЙ ТЕРАПИИ СОЧЕТАННЫХ ВОСПАЛИТЕЛЬНО-ДЕСТРУКТИВНЫХ ПОРАЖЕНИЙ ПАРОДОНТА	Yusupalixojayeva S.X., Shomurodova G.X. PERIODONTING QO'SHMA YALLIG'LANISH VA DESTRUKTIV LEZYONLARINI BIRGALIKDA DAVOLASHDA FURASOL ERITMASINING SAMARADORLIGINI BAHOLASH	179
Якубов Х.Х., Насиров Т.К., Ойдинов А.Э., Хужаназаров Д.А. СУДЕБНО-МЕДИЦИНСКАЯ ОЦЕНКА ОПРЕДЕЛЕНИЯ ОСНОВНОЙ ПРИЧИНЫ СМЕРТИ ПРИ ОСТРЫХ ОТРАВЛЕНИЯХ ПРИЖИГАЮЩИМИ ЯДАМИ	Yakubov Kh.Kh., Nasirov T.K., Oydinov A.E., Khujanazarov D.A. FORENSIC MEDICAL ASSESSMENT OF THE DEFINITION OF THE MAIN CAUSES OF DEATH IN ACUTE POISONING CAUTERIZING POISONS	183
ГИГИЕНА, САНИТАРИЯ И ЭПИДЕМИОЛОГИЯ		
HYGIENE, SANITATION AND EPIDEMIOLOGY		
Ахмадалиева Н.О., Нигматуллаева Д.Ж. ВЛИЯНИЕ ЗДОРОВЬЯ УЧИТЕЛЕЙ НА ВОСПИТАНИЕ ПОДРАСТАЮЩЕГО ПОКОЛЕНИЯ	Akhmadaliev N.O., Nigmatullaeva D.Zh. THE HEALTH OF TEACHERS WILL AFFECT THE UPBRINGING OF THE YOUNGER GENERATION	188
Бахритдинов Ш.С., Мидасов М.М., Алматов Б.И. ЎЗБЕКИСТОНДА АҲОЛИ ЎРТАСИДА ОВҚАТДАН ЗАҲАРЛАНИШ ХОДИСАЛАРИНИ ГИГИЕНИК БАҲОЛАШ	Bakhritdinov Sh.S., Midasov M.M., Almatov B.I. HYGIENIC ASSESSMENT OF CASES OF FOOD POISONING OF THE ENVIRONMENT POPULATION OF UZBEKISTAN	191
Иброхимов К.И. ГИГИЕНИЧЕСКАЯ ХАРАКТЕРИСТИКА УСЛОВИЙ ТРУДА В ПРОИЗВОДСТВЕ ШЕРСТИ	Ibrohimov K.I. HYGIENIC CHARACTERISTICS OF WORKING CONDITIONS IN WOOL PRODUCTION	196
Искандарова Ш.Т., Хасанова М.И., Садыкова У.А. ГИГИЕНИЧЕСКАЯ ОЦЕНКА КАЧЕСТВА ВОДЫ ПОВЕРХНОСТНЫХ ВОДОЁМОВ КАРАКАЛПАКСТАНА	Iskandarova Sh.T., Hasanova M.I., Sodiqova U.A. HYGIENIC ASSESSMENT OF WATER QUALITY IN SURFACE WATER BODIES OF KARAKALPAKSTAN	199
Ли М.В. ОЦЕНКА РАДИАЦИОННЫХ РИСКОВ МЕДИЦИНСКИХ РАБОТНИКОВ ОТДЕЛЕНИЯ ЯДЕРНОЙ МЕДИЦИНЫ	Lee M.V. ASSESSMENT OF RADIATION RISKS OF MEDICAL WORKERS OF THE DEPARTMENT OF NUCLEAR MEDICINE	202

ЛАПАРОСКОПИЧЕСКАЯ ГЕРНИОПЛАСТИКА ПРИ ПАХОВЫХ ГРЫЖАХ

Халиков С.П., Хусинов Д.О., Рахмонов У.Р., Эшкүзиев М.Ш.

INGUINAL CHURRALAR UCHUN LAPAROSKOPIK GERNIOPLASTIKA

Xoliqov S.P., Xusinov D.O., Rahmonov U.R., Eshqo'zиеv M.Sh.

LAPAROSCOPIC HERNIOPLASTY FOR INGUINAL HERNIAS

Khalikov S.P., Khusinov D.O., Rakhmonov U.R., Eshkuziev M.Sh.

Ташкентская медицинская академия

Maqsad: ikki tomonlama inguinal churralar uchun bir bosqichli laparoskopik gernioplastikaning samaradorligini baholash. **Material va usullar:** 2020-2022 yillarda 1-sonli fakultet va hospital jarrohlik kafedrasida Toshkent tibbiyot akademiyasi ko'p tarmoqli klinikasi va Keles shahar markaziy tuman kasalxonasida ikki tomonlama inguinal churra bilan og'rigan 23 nafar bemorga bir vaqtda plastik jarrohlik amaliyoti bilan laparoskopik gernioplastika o'tkazildi. endoprotezlar yordamida inguinal chuqurliklar. Barcha bemorlar 22 yoshdan 69 yoshgacha bo'lgan erkaklar edi. **Natijalar:** inguinal chuqurlar ustidagi parietal peritonga keng kirishni qo'llash va yuqori aniqlikdagi zamonaviy optik asboblarni qo'llash tufayli kichik tos bo'shlig'idagi tor bo'shliqda nayshali tuzilmalar va organ to'qimalarining aniq parchalanishiga erishiladi. Minimal qiyinchilik bilan maksimal ta'sir. **Xulosa:** qo'lda intrakorporeal tikuvdan foydalanish yuqori texnologiyali operatsiya narxini pasaytiradi va operatsion mutaxassislarining keng doirasi uchun qiziqarli bo'ladi.

Kalit so'zlar: inguinal churra, laparoskopik gernioplastika, asoratlar.

Objective: Evaluation of the effectiveness of one-stage laparoscopic hernioplasty for bilateral inguinal hernias. **Material and methods:** In 2020-2022. On the basis of the Department of Faculty and Hospital Surgery No. 1, in the multidisciplinary clinic of the Tashkent Medical Academy and in the central district hospital of the city of Keles, 23 patients with bilateral inguinal hernias underwent laparoscopic hernioplasty with simultaneous plastic surgery of the inguinal pits using endoprostheses. All patients were males aged 22 to 69 years. **Results:** Due to the use of wide access on the parietal peritoneum above the inguinal pits and the use of high-resolution modern optical devices, precision dissection of tubular structures and organ tissues in the narrow space of the small pelvis is achieved, which allows achieving the maximum effect with minimal aggression. **Conclusions:** The use of a manual intracorporeal suture reduces the cost of a high-tech operation and becomes more attractive for a wide range of operating specialists.

Key words: inguinal hernia, laparoscopic hernioplasty, complications.

Паховые грыжи являются довольно распространенной патологией, которая в мире встречается с частотой 3,7-24,5% преимущественно у лиц работоспособного возраста (3-5%). Учитывая увеличение продолжительности жизни населения, эти цифры будут постоянно повышаться [2,5,9,12]. Развитие осложнений при данной патологии (5-25%) с последующим возможным летальным исходом (до 3%) делает эту проблему весьма актуальной [3,7,8,11]. По данным Министрства здравоохранения Республики Узбекистан, в 2010 г. паховые грыжи встречались у 2,4% мужчин в возрасте 20-34 лет и у 9,3% – 35-65 лет. Количество оперативных вмешательств по поводу паховых грыж в стране достигает 150 тыс. в год [1].

Использование синтетического материала для дополнительного укрепления паховой стенки увеличило эффективность этого вида лечения при рецидивных, гигантских грыжах. Однако видео-эндоскопическая техника, которая обладает всеми положительными сторонами эндоскопической хирургии, изменила подход к данной проблеме. Открытые вмешательства заключались в закрытии грыжевых ворот при помощи пластики с дополнительной установкой синтетических заплат снаружи относительно костей малого таза, что с физической точки зрения увеличивало нагрузку на область пластики и заплату в послеоперационном периоде. При помощи лапароскопической техники появилась воз-

можность имплантации синтетического материала на внутренней поверхности таза, что увеличивает прочность слабых мест передней брюшной стенки после эндоскопических вмешательств.

Малоинвазивная хирургия берёт начало с конца XX века (1982), когда R. Ger опубликовал сообщение о первой лапароскопической герниопластике чрезбрюшинным доступом, с использованием прототипа степлера для закрытия внутреннего отверстия грыжевого мешка. Сегодня для ликвидации паховых грыж широко используется робот-ассистированная предбрюшинная пластика (R-TAPP) при помощи роботизированной техники (da Vinci Xi). По итогам 16-го Всемирного конгресса эндоскопической хирургии (Сиэтл, 2018), преимущественным показанием при больших и рецидивных паховых грыжах является трансабдоминальная преперитонеальная герниопластика (TAPP) [4,6,10]. Однако технические аспекты данного вида вмешательства при двухсторонних паховых грыжах остаются предметом многочисленных дискуссий.

Цель исследования

Оценка эффективности одномоментной лапароскопической герниопластики при двусторонних паховых грыжах.

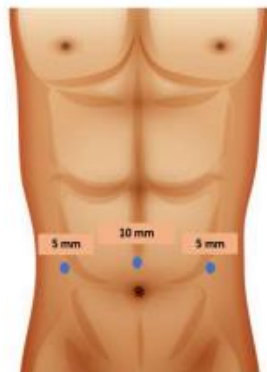
Материал и методы

В 2020-2022 гг. на базах кафедры факультетской и госпитальной хирургии №1, в многопрофильной

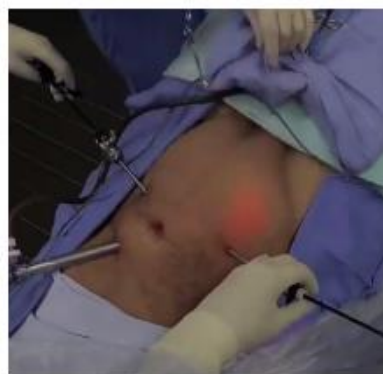клинике Ташкентской медицинской академии и в центральной районной больнице г. Келеса у 23 больных с двусторонними паховыми грыжами выполнены лапароскопические герниопластики (TAPP) с одномоментной пластикой паховых ямок при помощи эндопротезов. Все больные были мужского пола в возрасте от 22 до 69 лет. Для определения анатомических вариантов грыж использована классификация паховых грыж L. Nyhus (1993), при этом оценку грыжевого выпячивания проводили на каждой стороне по отдельности (табл. 1).

Таблица 1
Распределение больных по L. Nyhus

Тип паховой грыжи	Справа	Слева	Всего, %
II	2	2	4 (17,4)
III			-
A	3	3	6 (26)
B	4	5	9 (39,1)
C	1	-	1 (4,4)
IV	-	-	-
A	1	1	2 (8,7)
B	-	1	1 (4,4)
Итого	23 (100)		



а



б

Рис. 1. Установка портов на передней брюшной стенке: схема (а); интраоперационное фото (б).

Учитывая двустороннее расположение патологического процесса в области малого таза, принципиальным считаем широкое рассечение париетальной брюшины одним доступом над правой и левой паховой ямкой. Благодаря использованию этой методики достигается оптимальная визуализация трубчатых структур органов малого таза при выделении последних во время диссекции лапароскопическими инструментами.

Выделение брюшины выполнялось острым и тупым путем, периодически используя прецизионную коагуляцию монополярным воздействием для профилактики кровотечения, так как наличие геморрагии изменяет картину операционного поля в связи с трудностями дифференциации структур ор-

ганов малого таза, особенно при выделении грыжевого мешка от элементов паховой ямки.

После диссекции париетального листка брюшины необходимым считаем удаление жировой ткани в виде липом в области паховых ямок для полноценного соприкосновения задней поверхности эндопротеза с поперечной фасцией брюшной стенки, с целью профилактики рецидива заболевания и развития сером. Необходимо также выделение тканевой области малого таза до уровня запирающего отверстия для свободного расположения широкого листка протеза (15x15), с каждой стороны. Чем большую поверхность вокруг паховой ямки покрывает заплатка, тем меньше риск миграции эндопротеза и рецидива заболевания (рис. 2).

Тип II-III тип встречался у 86,9%, IV тип – у 13,1% пациентов. При рецидивных грыжах в анамнезе герниопластика ранее была выполнена открытым путем.

Для пластики грыжевых ворот использовали нерассасывающиеся монофиламентные полипропиленовые сетчатые материалы стандартного плетения (Parieten PP) с разнонаправленной эластичностью размерами 15x15 с каждой стороны.

Для фиксации эксплантатов к стенке малого таза и передней брюшной стенке и для закрытия дефекта париетальной брюшины уместным считаем использование полифиламентной рассасывающейся нити на атравматичной игле викрил 2-0.

Все больные госпитализированы накануне оперативного вмешательства после полноценного дооперационного обследования, согласно стандартам плановой госпитализации в лечебное учреждение. Вмешательство проводилось под общей комбинированной анестезией с использованием технологии искусственной вентиляции легких.

Результаты и обсуждение

Лапароскопическое вмешательство выполнялось с использованием трех троакаров на передней брюшной стенке. В области пупка устанавливался порт с оптикой (10 мм), два дополнительных (5 мм) – по наружному краю прямой мышцы с обеих сторон, на одной линии с оптическим троакарком, что обеспечивает максимальный обзор зоны вмешательства и исключает конфликт инструментов (рис. 1).

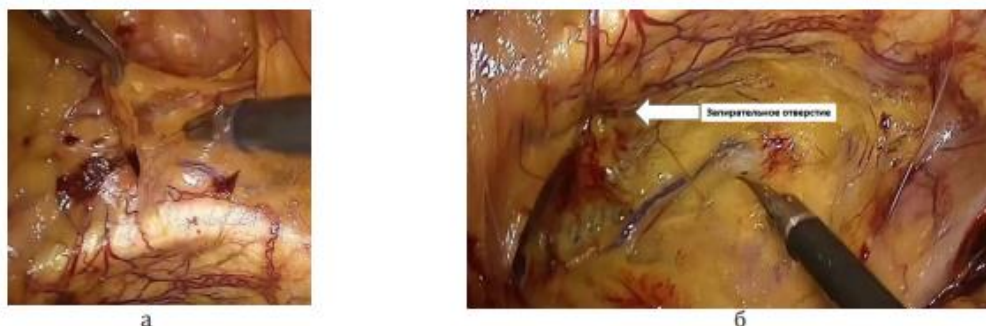


Рис. 2. Процесс создания поверхности в малом тазу для установки заплаты: диссекция жировой ткани в области грыжевого выпячивания (а); Эндосфото малого таза после выделения запирающего канала (б).

Учитывая трудности расположения сетчатого материала в области грыжевых ворот и наличие узкого пространства для манипуляций, до доставки эндопротеза в брюшную полость экстракорпорально накладываем швы на сетку, в проекции угла сетки, для ориентации куперовской связки и в середине протеза, что проецируется в область паховой ямки (рис. 3).

После доставки сетки в брюшную полость данные швы проявляют себя не только ориентиром в узком пространстве малого таза, а также могут служить держалками для правильного расположения эндопротеза в трудно доступной зоне.

Для фиксации протеза к внутренней поверхности таза и передней брюшной стенке используется большое количество способов – от отсутствия фиксации, когда сетка придавливается закрытой париетальной брюшиной и органами брюшной полости, благодаря чему устраняется возможность для миграции, до использования эндогерниостеллера, с помощью которого эндопротез крепится к костям и мышцам [5,9]. Некоторые авторы для фиксации

герниосетки и для закрытия париетальной брюшины используют биологический клей [10,12]. Мы использовали ручной шов на атравматичной игле ниткой викрил 2-0 с наложением 2-3-х узлов для фиксации с каждой стороны (рис. 4).

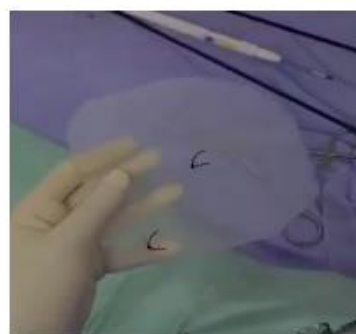


Рис. 3. Установленные 2 узла на эндопротезе до доставки в брюшную полость, используются в виде держалок для правильного расположения заплаты и для визуального улучшения ориентации в узком пространстве малого таза.

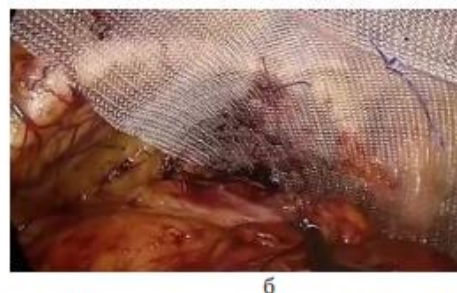


Рис. 4. Закрепление эндопротеза в полости малого таза: процесс наложения ручного шва (а); картина после фиксации (б).

В виде альтернативы аппаратному лапароскопическому степлеру (Pro-Tack) к внутренней поверхности таза и передней поверхности брюшной стенки протез фиксируется при помощи узлового (ручного) шва, который после стабилизации протеза в полости малого таза со временем рассасывается. Скобы остаются у больного навсегда, что позволяет уменьшить себестоимость дорогостоящей малоинвазивной лапароскопической операции, цена которой и так на порядок выше традиционной открытой герниопластики.

Закрытие дефекта листка париетальной брюшины для перитонизации сетки выполнялось интракорпоральным ручным обвивным швом на атравматичной игле полифиламентной ниткой викрил 2-0.

Учитывая прецизионное выделение структур пахового кольца без признаков кровотечения, наличие адекватного гемостаза, необходимости дренирования предбрюшинной клетчатки и брюшной полости не было.

В нашем исследовании оперативное вмешательство в продолжалось $93,9 \pm 10,2$ минуты.

По данным литературы последних лет, количество осложнений после TAPP вмешательств, составляет от 0,5 до 14% [4,11]. Следует отметить, что в период освоения данной техники частота осложнений достигала 35% [2,3,8]. В раннем послеоперационном периоде у больных встречались такие осложнения как развитие подкожной эмфиземы паховой обла-

сти и передней брюшной стенки, а также гематомы области мошонки, которые наблюдались у пациентов с рецидивными и грыжами больших размеров. Эти осложнения были ликвидированы консервативными мероприятиями. У больных пожилого возраста в послеоперационном периоде возникла необходимость в проведении длительной искусственной вентиляции легких, что было связано с сопутствующей патологией. В последующем они были переве-

дены на спонтанное дыхание с экстубацией трубки без осложнений (табл. 2). Применение лапароскопической пластики паховых грыж привело к уменьшению количества послеоперационных осложнений на 5,5% ($p < 0,05$), сокращению сроков пребывания больного в стационаре на 4,9%, способствовало более ранней активизации и уменьшению болевого синдрома в послеоперационном периоде ($p < 0,05$).

Таблица 2

Распределение пациентов в зависимости от характера осложнений в послеоперационном периоде

Осложнение	Количество
Развитие подкожной эмфиземы паховой области и передней брюшной стенки	1
Гематома области мошонки	1
Кровотечение из места установки троакара	-
Проведение длительной искусственной вентиляции легких после операции	1
Болевой синдром в области п/о раны	-
Нарушение мочеиспускания	-
Пневмония	-
Нагноение троакарных ран	-
Всего, абс. (%)	3 (13)

Все больные были выписаны в удовлетворительном состоянии для дальнейшего наблюдения в амбулаторном порядке, при этом контакт поддерживается более чем с 80% пациентов. Признаков дискомфорта, болевого синдрома, рецидивов заболевания у больных не отмечается, однако небольшой срок послеоперационного периода пока не позволяет сделать окончательные выводы.

Заключение

За короткий период развития и использования видеоэндоскопической техники при паховых грыжах сформированы четкие показания и представления о выборе метода оперативного вмешательства при двусторонних поражениях. Благодаря использованию широкого доступа на париетальной брюшине над паховыми ямками и применению высокоразрешающих современных оптических устройств, достигается прецизионная диссекция трубчатых структур и тканей органов в узком пространстве малого таза, что позволяет с минимальной агрессией достичь максимального эффекта. Использование мануального интракорпорального шва как для фиксации эндопротеза, так и для закрытия дефекта париетальной брюшины уменьшает затраты на высокотехнологичную операцию и становится более привлекательным для широкого круга оперирующих специалистов. Следует учитывать короткий промежуток времени использования данной методики при двусторонних повреждениях паховой ямки, поэтому необходимо дальнейшее изучение этого вопроса.

Литература

1. Саттаров О.Т. Оптимизация эндовизуальных технологий в хирургии абдоминальных грыж: Дис. ... д-ра мед.

наук. – Ташкент, 2018.

2. Amid P.K., Shulman A.G. Simultaneous repair of bilateral inguinal hernias under local anesthesia // *Ann. Surg.* – 2006. – Vol. 223, №3. – P. 249-252.

3. Bittner R., Leibl B.J. TAPP – Stuttgart technique and result of a large single center series // *J. Minim. Access Surg.* – 2017. – №3. – P. 155-159.

4. Escobar D., Gonzalez A. Robotic inguinal hernia repair // *J. Surg. Oncol.* – 2016. – Vol. 112, №3. – P. 310-314.

5. Fitzgibbons R.J., Giobbie-Hurder A. Watchful waiting vs. repair of inguinal hernia in minimally symptomatic men: a randomized clinical trial // *J.A.M.A.* – 2015. – Vol. 295, №3. – P. 285-292.

6. Florin J., Bianchi V. One surgeon's experience with r-TAPP: a retrospective analysis of 150 consecutive robotic inguinal hernia cases // *J. Robot. Surg.* – 2021. – Vol. 58, №8. – P. 235-241.

7. Iraniha A., Peloquin J. Long-term quality of life and outcomes following robotic assisted TAPP inguinal hernia repair // *J. Robot. Surg.* – 2018. – Vol. 12, №2. – P. 261-269.

8. Kennedy M., Barrera K. Robotic TAPP Ventral Hernia Repair: Early Lessons Learned at an Inner City Safety Net Hospital // *J. Soc. Laparoscop. Robot. Surg.* – 2017. – Vol. 22, №1. – P. 20-25.

9. Lichtenstein I.L., Shulman A.G. The tension-free hernioplasty // *Amer. J. Surg.* – 1989. – Vol. 157, №2. – P. 188-193.

10. Morrell A., Mendes J. Robotic TAPP inguinal hernia repair: lessons learned from 97 cases // *Gen. Surg.* – 2020. – Vol. 112, №5. – P. 125-129.

11. Pokorny H., Klingler A. Recurrence and complications after laparoscopic versus open inguinal hernia repair: results of a prospective randomized multicenter trial // *Hernia.* – 2019. – Vol. 12, №4. – P. 385-389.

12. Sarli L., Pietra N. Confronto prospettico randomizzato tra hernioplastica laparoscopica ed hernioplastica tension free secondo Lichtenstein // *Asta Biomed. Ateneo. Parmense.* – 2020. – Vol. 68, №1-2. – P. 5-10.

ЛАПАРОСКОПИЧЕСКАЯ ГЕРНИОПЛАСТИКА ПРИ ПАХОВЫХ ГРЫЖАХ

Халиков С.П., Хусинов Д.О.,

Рахмонов У.Р., Эшқузиёв М.Ш.

Цель: оценка эффективности одномоментной лапароскопической герниопластики при двусторонних паховых грыжах. **Материал и методы:** в 2020-2022 гг. на базах кафедры факультетской и госпитальной хирургии №1, в многопрофильной клинике Ташкентской медицинской академии и в центральной районной больнице г. Келеса у 23 больных с двусторонними паховыми грыжами выполнены лапароскопические герниопластики с одномоментной пластикой паховых ямок при помощи эндопротезов. Все больные были мужского пола в возрасте от 22

до 69 лет. **Результаты:** благодаря использованию широкого доступа на париетальной брюшине над паховыми ямками и применению высокоразрезающих современных оптических устройств, достигается прецизионная диссекция трубчатых структур и тканей органов в узком пространстве малого таза, что позволяет с минимальной агрессией достичь максимального эффекта. **Выводы:** использование мануального интракорпорального шва уменьшает затраты на высокотехнологичную операцию и становится более привлекательным для широкого круга оперирующих специалистов.

Ключевые слова: паховые грыжи, лапароскопическая герниопластика, осложнения.

